



**Artículo Aceptado para su pre-publicación / Article Accepted for pre-publication**

**Título / Title:**

Neuropatía peronea secundaria a ganglión extraneural: revisión de literatura y propuesta de tratamiento. Caso no positivo. / Peroneal neuropathy caused by an extraneural ganglion: literary review and treatment proposal. A non-positive case.

**Autores / Authors:**

Sergio Otero Villaverde, María Eugenia Díaz Recarey, Jacobo Formigo Couceiro, Rosa Martín Mourelle, Juan No Sanchez

DOI: [10.20986/resed.2022.3919/2021](https://doi.org/10.20986/resed.2022.3919/2021)

**Instrucciones de citación para el artículo / Citation instructions for the article:**

Otero Villaverde Sergio, Díaz Recarey María Eugenia, Formigo Couceiro Jacobo, Martín Mourelle Rosa, No Sanchez Juan. Neuropatía peronea secundaria a ganglión extraneural: revisión de literatura y propuesta de tratamiento. Caso no positivo. / Peroneal neuropathy caused by an extraneural ganglion: literary review and treatment proposal. A non-positive case.. Rev. Soc. Esp. Dolor. 2022. doi: 10.20986/resed.2022.3919/2021.

Este es un archivo PDF de un manuscrito inédito que ha sido aceptado para su publicación en la Revista de la Sociedad Española del Dolor. Como un servicio a nuestros clientes estamos proporcionando esta primera versión del manuscrito en estado de pre-publicación. El manuscrito será sometido a la corrección de estilo final, composición y revisión de la prueba resultante antes de que se publique en su forma final. Tenga en cuenta que durante el proceso de producción se pueden dar errores lo que podría afectar el contenido final. El copyright y todos los derechos legales que se aplican al artículo pertenecen a la Revista de la Sociedad Española de Dolor.

# NEUROPATÍA PERONEA SECUNDARIA A GANGLIÓN EXTRANEURAL: REVISIÓN DE LITERATURA Y PROPUESTA DE TRATAMIENTO. CASO NO POSITIVO

## PERONEAL NEUROPATHY CAUSED BY AN EXTRANEURAL GANGLION: LITERARY REVIEW AND TREATMENT PROPOSAL. A NON-POSITIVE CASE

S. Otero Villaverde, M. E. Díaz Recarey, J. Formigo Couceiro, R. Martín Mourelle y J No Sánchez

*Servicio de Medicina Física y Rehabilitación. Complejo Hospitalario Universitario A Coruña. A Coruña, España*

### CORRESPONDENCIA:

María Eugenia Díaz Recarey

[maria.eugenia.diaz.recarey@sergas.es](mailto:maria.eugenia.diaz.recarey@sergas.es)

Recibido: 07-05-2021

Aceptado: 26-01-2022

### RESUMEN

La discopatía lumbar con afectación de raíces lumbares L4 o L5 es una causa frecuente de consulta y, en casos severos, puede ser el origen de dolor neuropático en el miembro inferior y/o de un pie equino por compromiso de la musculatura dorsiflexora del pie. Sin embargo, la causa de esta clínica no siempre está en relación con patología lumbar ni del sistema nervioso central, siendo vital su correcto diagnóstico diferencial. Este artículo presenta el caso de un paciente de 69 años con una neuropatía compresiva peronea secundaria a un ganglión, inicialmente interpretada como una radiculopatía L5. Este incorrecto enfoque supuso la sobremedicación del paciente, un mal control algésico, la realización de una discectomía L4-L5 innecesaria y una pobre evolución neurológica.

Un enfoque diagnóstico correcto y un abordaje terapéutico precoz habrían supuesto una mayor mejoría clínica e incluso una recuperación neurológica completa del paciente. Por ello, este caso sirve para resaltar: a) el valor de la electromiografía en neuropatías periféricas como herramienta diagnóstica y pronóstica y el de la ecografía en gangliones como arma diagnóstico-terapéutica; b) el uso de las pruebas diagnósticas como apoyo a una exploración física exhaustiva, y no como diagnóstico en sí mismas, y c) la importancia de la publicación de casos no positivos para optimizar recursos, evitar repetir errores, reducir el sesgo de publicación y facilitar el inicio de proyectos de investigación.

**Palabras clave:** Dolor neuropático periférico, nervio peroneo, pie equino, ganglión extraneural.

#### **ABSTRACT**

Lumbar disc disease with L4 or L5 lumbar root involvement is a common cause of medical attendance. In severe circumstances it can lead to neuropathic pain, weakness and foot drop. However, this clinical presentation is not always related with lumbar or central nervous system pathology, being the differential diagnosis of great importance. It is reported a case of 69-year-old patient with a peroneal nerve entrapment caused by an extraneural ganglion, misdiagnosed as a L5 radiculopathy.

This incorrect approach entailed patient overmedication, poor pain control, an unnecessary L4-L5 discectomy, and a poor neurological outcome. In this case, an early diagnosis and therapeutic approach would have meant not only a greater clinical improvement and even a complete neurological recovery. Moreover, this case highlights: a) the value of electromyography in peripheral neuropathies as a diagnostic and prognostic tool and ultrasounds in ganglions cyst as a diagnostic and therapeutic weapon; b) the use of diagnostic tests to support a thorough physical examination, not as a diagnosis themselves; and c) the importance of non-positive cases publication to optimize resources, avoid repeating mistakes, reduce publication bias and facilitate the start of research projects.

**Key words:** Neurophatic pain, peroneal nerve, equine foot, extraneural ganglion.

## **INTRODUCCIÓN**

La discopatía lumbar es una causa muy frecuente de consulta médica. Se localiza fundamentalmente en los niveles vertebrales más móviles: los inferiores (L4-L5 y L5-S1). En ocasiones puede dar lugar a un pie equino por compresión de la emergencia de la raíz L4 o L5. Este compromiso de las raíces lumbares es una de las causas más frecuentes de pie equino neurológico, pero no la única, existiendo múltiples causas tanto de afectación a nivel de sistema nervioso central como periférico que deben ser tenidas en cuenta.

## **CASO CLÍNICO**

El presente artículo expone el caso de un varón de 69 años que debutó con un pie equino derecho espontáneo. A las dos semanas del inicio de la clínica comenzó a presentar dolor neuropático (cuestionario DN4 con puntuación de 5 a expensas de: hipoestesia, acorchamiento, hormigueo, sensación de descargas eléctricas y de pinchazos) con inicio en la cara externa de la rodilla derecha e irradiación por la cara antero-externa de la pierna hasta el dorso del pie. Acudió a urgencias presentando una paresia de la musculatura dorsiflexora (0/5) e hipoestesia en la misma zona anatómica del dolor neuropático, sin dolor lumbar. Fue valorado por neurocirugía que solicitó TAC y RMN lumbar con hallazgos de extrusión del disco L4-L5 migrada caudalmente en situación paramedial derecha y fue diagnosticado de hernia discal L4-L5.

Ante la ausencia de mejoría tras realización de fisioterapia y tratamiento con diversos analgésicos orales se programó para cirugía, realizándose una discectomía lumbar L4-L5 derecha sin incidencias. En la revisión postoperatoria, ante persistencia de pie equino sin mejora, se decidió remisión al servicio de rehabilitación.

En consultas externas de rehabilitación se objetivó ausencia de actividad dorsiflexora (0/5) y del extensor común o propio de los dedos (0/5) e hipoestesia desde la cabeza

de peroné y la cara antero-externa de pierna hasta el dorso del pie. Se sospechó afectación del nervio peroneo y se solicitó una EMG que objetivó una neuropatía motora de tipo axonal, desmielinizante y de intensidad severa del nervio peroneo derecho, desde su trayecto proximal.

Ante estos hallazgos se decidió realizar ecografía clínica, objetivándose datos de neuropatía del nervio peroneo común (nervio engrosado, hipocogénico y con pérdida del patrón fibrilar previo a su entrada en el túnel osteofibroso peroneo) coincidiendo con la compresión de una estructura compatible con un ganglión originado en la articulación tibio-peronea proximal. En ecografía dinámica, ante maniobras de flexo-extensión de pie, se objetivó un ascenso del ganglión y un mayor contacto con el nervio peroneo (Figura 1) a nivel de la zona de afectación neural. El paciente presentaba además un claro tincl ecográfico positivo a la compresión nerviosa y dolor a la ecopalpación del ganglión.

Se diagnosticó, por lo tanto, paresia de nervio peroneo derecho secundario a compresión por ganglión de articulación tibio-peronea proximal y se propuso al paciente un manejo intervencionista del mismo, que aceptó. Se realizó drenaje ecoguiado empleando una sonda lineal de alta frecuencia (10-5 MHz), una aguja de 20 G y una jeringa roscada de 5 ml (Figura 2), retirándose sin dificultad 1,5-2 ml de contenido mucinoso compatible con ganglión. Posteriormente se realizó infiltración de 1 ml de triamcinolona 40 mg/ml diluida en 0,5 ml de mepivacaína al 2 %. Tras el procedimiento se evidencia una clara disminución del tamaño del ganglión.

En las ecografías de control realizadas en las revisiones posteriores se objetivó una disminución del tamaño del ganglión mayor al 50 %, siendo considerado un tratamiento efectivo según la literatura (1); y lo más importante, también se objetivó ausencia de contacto con el nervio, tanto en estático como con maniobras dinámicas. El paciente permaneció sin dolor, con una afectación severa concordante con los hallazgos de la EMG y el tiempo de evolución desde el inicio de la clínica hasta el drenaje del ganglión (13 meses): persistió severa paresia de dorsiflexores (0/5) y presentó leve mejoría en extensores común y propio de los dedos (2/5). El paciente realizó una marcha en típico patrón en "stepagge", que es fue corregido con un antiequino tipo Dictus.

## DISCUSIÓN

Dentro del sistema nervioso periférico el plexo sacro está formado por el tronco lumbosacro (ramas ventrales de los nervios L4 y L5) y los nervios espinales sacros (S1 a S3 y parcialmente S4). A partir del plexo sacro se formará el nervio ciático, nervio más voluminoso y largo del cuerpo, con contribución de L4 a S3. El nervio ciático sale de la pelvis y recorre la cara posterior del muslo hasta su división próxima al hueco poplíteo en sus dos ramas terminales, el nervio tibial (ciático poplíteo interno) y el nervio peroneo común (ciático poplíteo externo), siendo este último el responsable de la clínica de nuestro paciente. El nervio peroneo común proviene de las raíces L4 a S1, y tras su separación del nervio tibial se dirige al cuello del peroné, rodeándolo, y pasando por un túnel osteofibroso, lugar de frecuente atrapamiento del nervio por causas mecánicas. Posteriormente se dividirá en sus ramos terminales: el nervio peroneo superficial (principalmente sensitivo) y el nervio peroneo profundo (eminentemente motor).

A nivel clínico, la lesión del nervio peroneo se caracteriza por afectar a la musculatura dorsiflexora de pie (tibial anterior, extensor común de los dedos, extensor del primer dedo, peroneos largo y corto) y producir alteraciones sensitivas en la cara lateral de la pierna, dorso del pie y de los 4 primeros dedos. El dolor no siempre está presente, de hecho, nuestro paciente relató que transcurrieron 2 semanas desde el inicio de paresia hasta la aparición del dolor de características neuropáticas. El signo del tincl es generalmente positivo.

En cuanto a su etiología, la neuropatía del nervio peroneo común es habitualmente compresiva. Dentro de sus causas más frecuentes destacan el atrapamiento a nivel del arco fibroso peroneo, el atrapamiento por piernas cruzadas, encamamiento prolongado, escayolas, los tumores o gangliones (intraneurales o extraneurales). Otras causas menos frecuentes serían: neuropatía diabética, VIH, déficits nutricionales o trastornos autoinmunes (2).

En nuestro caso, la causa de lesión del nervio peroneo es un ganglión originado desde la articulación tibioperonea proximal. Los gangliones son tumoraciones benignas

habitualmente asintomáticos que no precisan tratamiento más allá de actitud expectante (1), excepto en situaciones como la de nuestro paciente, en la que existe una compresión nerviosa y existe clínica neurológica secundaria. En estas situaciones la aspiración del ganglión es la primera línea de tratamiento (1,3). El inconveniente principal de este abordaje terapéutico es la existencia de una mayor tasa de recurrencias en comparación con la escisión quirúrgica. En caso de recidiva es cuando se debería valorar la opción quirúrgica, siendo habitualmente la última opción ya que, pese a presentar un menor índice de recurrencias (aproximadamente un 10 %) (4), la cirugía incrementa la morbilidad, tiempo de recuperación y costes (5,6).

Los gangliones son los tumores más frecuentes tanto en extremidades superiores como en inferiores (7). A pesar de su elevada incidencia, raramente causan compresión nerviosa (8). Un ganglión se define ecográficamente como una estructura bien definida, anecoica, compresible, con refuerzo acústico posterior, sin vascularización interna (9). Una vez identificado puede ser evacuado en consulta, siendo la guía ecográfica la mejor modalidad para realizar una aspiración segura (3). Para ello se emplean agujas de aproximadamente 20 G, pero en ocasiones el contenido es tan viscoso que se precisan de mayor diámetro o incluso inyección de suero salino para fluidificarlo. Posteriormente se procede a aspiración de la mayor cantidad posible de contenido ganglionar. Para finalizar es una práctica clínica habitual realizar inyección de corticoides para intentar evitar recurrencias, aunque esto último no tiene estudios de calidad sobre su eficacia (10).

Es conveniente tener en cuenta que la reducción en el tamaño del ganglión de manera espontánea es una posibilidad en su curso evolutivo natural. Dias y cols. (11) (2007) informaron resolución espontánea en el 58% de los casos en un seguimiento a 70 meses, tasa similar a las recurrencias de otros artículos (8), por lo que concluyeron que a largo plazo no hay diferencia entre la punción y aspiración y la actitud expectante. Gude y cols. (12) (2008) también informaron de resolución espontánea del 50% de gangliones a 12 años. La actitud expectante puede ser válida para gangliones asintomáticos, pero no así en presencia de compresión nerviosa, como ocurre en este caso, donde es necesaria una liberación lo más precoz posible.

## CONCLUSIÓN

La importancia clínica de este caso radica en que el paciente presentaba de inicio un pie equino secundario a afectación del nervio peroneo derecho por compresión de ganglión a nivel de articulación tibio-peronea superior, que fue erróneamente interpretado como una radiculopatía L5 originada por una hernia discal ipsilateral a la paresia. Esto conllevó la realización de una cirugía innecesaria, un mal control analgésico y el retraso del correcto tratamiento que, de haberse realizado de forma precoz, probablemente habría supuesto una mayor mejoría clínica e incluso la recuperación neurológica completa.

La clave diagnóstica de este caso, además por supuesto de la exploración física, fue la realización de EMG, que confirmó la afectación proximal del nervio peroneo, con la posterior realización de ecografía que confirma la neuropatía compresiva secundaria a ganglión y permitiendo a la vez el tratamiento del mismo.

## BIBLIOGRAFÍA

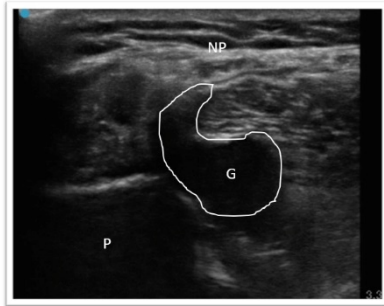
1. Sinha MK, Mishra P, Mishra TS, Barman A. Aspiration and steroid injection in ganglion cysts: An ultrasound guided evaluation of the response. *J Clin Orthop Trauma*. 2019;10(Suppl 1):S252-S257. DOI: 10.1016/j.jcot.2019.03.004.
2. Poage C, Roth C, Scott B. Peroneal Nerve Palsy: Evaluation and Management. *J Am Acad Orthop Surg*. 2016;24(1):1-10. DOI: 10.5435/JAAOS-D-14-00420.
3. Brestas P, Protosaltis I, Drossos C. Role of sonography in the diagnosis and treatment of a ganglion cyst compressing the lateral branch of deep peroneal nerve. *J Clin Ultrasound*. 2017;45(2):108-111. DOI: 10.1002/jcu.22388.
4. Aymen F, Jacem S, Youssef O, Issam A, Abderrazek A. Peroneal nerve palsy caused by a synovial cyst of the proximal tibiofibular joint: a report of two cases and review of the literature. *Pan Afr Med J*. 2019;34:115. DOI: 10.11604/pamj.2019.34.115.18339.
5. Angelides AC, Wallace PF. The dorsal ganglion of the wrist: its pathogenesis, gross and microscopic anatomy, and surgical treatment. *J Hand Surg Am*.



1976;1(3):228-35. DOI: 10.1016/S0363-5023(76)80042-1.

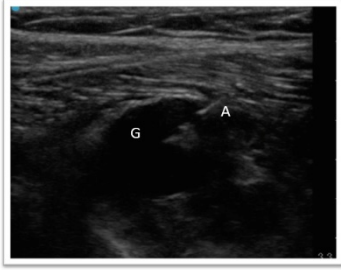6. Dias J, Buch K. Palmar wrist ganglion: does intervention improve outcome? A prospective study of the natural history and patient-reported treatment outcomes. *J Hand Surg Br.* 2003;28(2):172-6. DOI: 10.1016/S0266-7681(02)00365-0.
7. Nikolopoulos D, Safos G, Sergides N, Safos P. Deep peroneal nerve palsy caused by an extraneural ganglion cyst: a rare case. *Case Rep Orthop.* 2015;2015:861697. DOI: 10.1155/2015/861697.
8. Greer-Bayramoglu RJ, Nimigan AS, Gan BS. Compression neuropathy of the peroneal nerve secondary to a ganglion cyst. *Can J Plast Surg.* 2008;16(3):181-3. DOI: 10.1177/229255030801600307.
9. Ju BL, Weber KL, Khoury V. Ultrasound-Guided Therapy for Knee and Foot Ganglion Cysts. *J Foot Ankle Surg.* 2017;56(1):153-7. DOI: 10.1053/j.jfas.2016.04.015.
10. Norbury JW, Nazarian LN. Ultrasound-guided treatment of peripheral entrapment mononeuropathies. *Muscle Nerve.* 2019;60(3):222-31. DOI: 10.1002/mus.26517.
11. Dias JJ, Dhukaram V, Kumar P. The natural history of untreated dorsal wrist ganglia and patient reported outcome 6 years after intervention. *J Hand Surg Eur Vol.* 2007;32(5):502-8. DOI: 10.1016/J.JHSE.2007.05.007.
12. Gude W, Morelli V. Ganglion cysts of the wrist: pathophysiology, clinical picture, and management. *Curr Rev Musculoskelet Med.* 2008;1(3-4):205-11. DOI: 10.1007/s12178-008-9033-4.

**Figura 1. Ecografía de corte axial del nervio peroneo común con características de neuropatía por compresión de ganglión. P: peroné. G: ganglión, resaltado perímetro para mejor visualización. NP: nervio peroneo común, que se encuentra engrosado, hipocogénico y con pérdida del patrón fibrilar.**



**Figura 1:** Ecografía en corte axial de nervio peroneo común con características de neuropatía por compresión de ganglión: P: Peroné; G: Ganglión, resaltado perímetro para mejor visualización; NP: nervio peroneo común, que se encuentra engrosado, hipocogénico y con pérdida del patrón fibrilar.

**Figura 2. Ecografía en corte longitudinal de aspiración con aguja ecoguiada del ganglión. G: ganglión. A: aguja en interior de ganglión iniciando aspirado.**



**Figura 2.** Ecografía en corte longitudinal de aspiración con aguja ecoguiada del ganglión. G: Ganglión. A: Aguja en interior de ganglión iniciando aspirado.