



REVISTA DE LA SOCIEDAD ESPAÑOLA DEL DOLOR



REVISTA DE LA SOCIEDAD
ESPAÑOLA DEL DOLOR

Artículo Aceptado para su pre-publicación

Título:

¿Complementa la dosis baja de ketamina al bloqueo paravertebral?

Autores:

Olalla Figueiredo González, Cristina Zepeda Blanco, Ángel López Pérez, María Casas García, Leticia Gómez Viana, Francisco Fernández Feijoo

DOI: [10.20986/resed.2016.3418/2016](https://doi.org/10.20986/resed.2016.3418/2016)

Instrucciones de citación para el artículo:

Figueiredo González Olalla, Zepeda Blanco Cristina, López Pérez Ángel, Casas García María, Gómez Viana Leticia, Fernández Feijoo Francisco. ¿Complementa la dosis baja de ketamina al bloqueo paravertebral?. Rev. Soc. Esp. Dolor. 2016. doi: 10.20986/resed.2016.3418/2016.


INSPIRA NETWORK

Este es un archivo PDF de un manuscrito inédito que ha sido aceptado para su publicación en la Revista de la Sociedad Española del Dolor. Como un servicio a nuestros clientes estamos proporcionando esta primera versión del manuscrito en estado de pre-publicación. El manuscrito será sometido a la corrección de estilo final, composición y revisión de la prueba resultante antes de que se publique en su forma final. Tenga en cuenta que durante el proceso de producción se pueden dar errores lo que podría

afectar el contenido final. El copyright y todos los derechos legales que se aplican al artículo pertenecen a la Revista de la Sociedad Española de Dolor.

¿COMPLEMENTA LA DOSIS BAJA DE KETAMINA AL BLOQUEO PARAVERTEBRAL?

DO LOW KETAMINE DOSES COMPLEMENT THE PARAVERTEBRAL BLOCK?

O. Figueiredo González, C. Zepeda Blanco, Á. López Pérez, M. Casas García, L. Gómez Viana y F. Fernández Feijóo

Servicio Anestesiología, Reanimación e Dor. Complejo Hospitalario Universitario de Ourense

CORRESPONDENCIA:

Olalla Figueiredo González
monicafigo@hotmail.com

Recibido 1-8-15

Aceptado 1-11-15

ABSTRACT

Objective: Breast cancer is the most frequent malignant tumor among women in the development world. In Spain, they are diagnosed around 16,000 cases/year, with peak incidence between 45-65 years old. Our objective was to evaluate the effectiveness of additional low ketamine doses to complement the postoperative analgesia provided by the paravertebral block in breast cancer surgery.

Material and methods: Cohort, retrospective, descriptive and observational study of 62 patients undergoing oncologic surgery of breast to which we performed paravertebral blockade by triple puncture in the lower end of the transverse processes of T2-T4-T6. A group was added intravenous ketamine at low doses and the other nothing. We sedated them with propofol in continuous perfusion by pump and we collected the need of postoperative analgesia in the 72 h after surgery.

Results: It was concluded that the addition of low-dose ketamine decreased the need for postoperative analgesia in the 72 hours after the surgery being statistically significant at 48 to 72 hours ($p < 0,05$).

Conclusion: The addition of low doses of ketamine to thoracic paravertebral blockade with triple puncture was able to reduce pain relievers demanded by the patient in the 72 h after surgery. Limitations of the study were the non utilization of EVA to measure the need for postoperative analgesia and the administration of analgesia scheduled in the first 24 postoperative hours (paracetamol, nonsteroidal anti-inflammatory or paracetamol + nonsteroidal anti-inflammatory).

Keywords: Breast cancer surgery, thoracic paravertebral block, ketamine.

RESUMEN

Objetivo: El cáncer de mama es el tumor maligno más frecuente entre las mujeres del mundo desarrollado. En España se diagnostican alrededor de 16.000 casos/año, con incidencia máxima entre 45-65 años. Nuestro objetivo fue evaluar la eficacia de la adición de dosis bajas de ketamina para complementar la analgesia postoperatoria proporcionada por el bloqueo paravertebral en la cirugía oncológica de mama no reconstructiva.

Material y métodos: Estudio de cohortes, retrospectivo, descriptivo y observacional de 62 pacientes sometidos a cirugía oncológica de mama no reconstructiva, a los que se les realizó bloqueo paravertebral mediante triple punción en el extremo inferior de las apófisis transversas de T2-T4-T6. A un grupo se le añadió ketamina intravenosa a dosis bajas y al otro nada. Se les sedó con propofol en perfusión continua mediante bomba durante la cirugía y se recogió la necesidad de analgesia postoperatoria en las 72 h posteriores a la cirugía. El estudio se realizó de acuerdo con los principios de la declaración de Helsinki, y los datos recogidos han sido tratados conforme la Ley Orgánica 15/99, de 13 de diciembre, de protección de datos de carácter personal.

Resultados: Se concluyó que la adición de dosis bajas de ketamina disminuyó la necesidad de analgesia postoperatoria en las 72 horas posteriores a la cirugía siendo ésta estadísticamente significativa a las 48 y 72 horas ($p < 0,05$).

Conclusiones: La adición de dosis bajas de ketamina al bloqueo paravertebral torácico con triple punción consiguió reducir los analgésicos demandados por el paciente en las 72 h posteriores a la cirugía. Las limitaciones del estudio fueron la no utilización del EVA para medir la necesidad de analgesia postoperatoria al tratarse de un estudio retrospectivo y la administración de analgesia pautada en las primeras 24 h postoperatorias (paracetamol, AINE o paracetamol + AINE).

Palabras clave: Cirugía oncológica de mama, bloqueo paravertebral torácico, ketamina.

INTRODUCCIÓN

El cáncer de mama es el tumor maligno más frecuente entre las mujeres del mundo desarrollado. En España se diagnostican alrededor de 16.000 casos/año, con incidencia máxima entre 45-65 años. El 78 % de las mujeres sobreviven > 5 años.

Aproximadamente un 40 % de las mujeres han experimentado dolor agudo postoperatorio (DAP) significativo, lo que indica que el tratamiento del dolor no es suficiente. Además, el DAP es un factor de riesgo importante para el desarrollo de dolor crónico. Según Tasmuth en una encuesta realizada a 569 pacientes, el dolor afectaba a un 50 % de forma leve y a un 25 % de forma moderada o intensa (1). Los factores de riesgo para el desarrollo de dolor neuropático persistente son la radioterapia y quimioterapia adyuvantes, el dolor previo y el tipo de cirugía, la lesión del nervio intercostobraquial, los factores psicosociales, la ansiedad y depresión y la menor edad (2).

El daño quirúrgico al tejido conduce a la sensibilización espinal produciéndose activación metabólica e hipersensibilidad de las neuronas nociceptivas de la médula, expansión de los campos receptivos sensoriales y alteraciones en el procesamiento de estímulos. Estos cambios explican el desarrollo del DAP caracterizado por hiperalgesia y alodinia (3). Así, una analgesia efectiva antes del estímulo nociceptivo podría reducir el riesgo de dolor crónico.

Hasta el 2003 existían pocas evidencias de la efectividad de la analgesia preventiva para evitar la aparición de dolor crónico. A partir de los trabajos de Kairaluoma, Iohom y Vila, se confirmó que el bloqueo paravertebral torácico (BPVT) podría disminuirlo,

siempre con una relación entre el DAP y éste. Kairaluoma, en un trabajo con BPVT y dosis múltiples, encontró 24 h de analgesia postquirúrgica, pero posteriormente con dosis única, Moller encontró en las primeras 6 h.

La cirugía mayor de mama se realizaba habitualmente con anestesia general hasta que en los años 90 se publicaron las primeras series de cirugía oncológica con BPVT y sedación. Estudios posteriores confirmaron que esta técnica se seguía de mayor confort al disminuir el dolor y las náuseas y vómitos postoperatorios (NVPO) (4).

El BPVT ha sido usado como técnica analgésica postquirúrgica en el tratamiento del dolor, y como método anestésico para la cirugía mayor de mama y herniorrafias (5). No se considera adecuado para cirugía menor de mama (6).

Por tanto, la anestesia de la cirugía mayor de mama, realizada con BPVT, se considera una alternativa excelente a la anestesia general (7). A pesar de que no existen muchos estudios, parece que es ideal para la cirugía mayor de mama, consiguiendo una analgesia superior a la anestesia general con menor consumo de opioides y de NVPO, y posibilidad de alta precoz con gran satisfacción de la paciente. A pesar de las múltiples indicaciones y ventajas del BPVT, no se trata de una técnica extendida, posiblemente por desconocimiento, a pesar de ser igual de efectiva en el control del dolor y la función respiratoria, pero con menos efectos secundarios y contraindicaciones que la analgesia epidural. Sus posibles efectos secundarios son neumotórax e inyección intravascular, epidural o subaracnoidea.

Nuestro objetivo fue evaluar si la adición de dosis bajas de ketamina complementó la analgesia postquirúrgica proporcionada por el BPVT en la cirugía oncológica de mama.

MATERIAL Y MÉTODOS

Se realizó un estudio de cohortes, retrospectivo, descriptivo y observacional de 62 pacientes sometidas a cirugía oncológica de mama entre enero de 2013 y mayo de 2015. El estudio se realizó de acuerdo con los principios de la declaración de Helsinki, y los datos recogidos han sido tratados conforme la Ley Orgánica 15/99, de 13 de diciembre, de protección de datos de carácter personal. Contamos con la aprobación por parte del comité ético de nuestro hospital.

Los criterios de inclusión fueron: intervención de cirugía oncológica y ASA I-IV. Y los criterios de exclusión: alergia al anestésico local utilizado y anestesia general.

Las pacientes se agruparon en dos grupos según la adición o no de ketamina:

- Grupo 1: sin ketamina.
- Grupo 2: con ketamina.

Intraoperatoriamente, tras monitorización de la paciente, se realizó con neuroestimulador, BPVT con triple punción en el extremo inferior de las apófisis transversas de T2-T4-T6. La aguja utilizada fue de calibre 22GX2“(50 mm) Uniplex Nanoline con punta biselada (Grifols, Pajunk, Alemania). Tras desinfectar el área de punción con la paciente en decúbito lateral, se trazó una línea horizontal de 2,5 cm lateral a la apófisis espinosa y se introdujo la aguja a 90° con respecto a la piel, que se progresó hasta contactar con la apófisis transversa encontrada entre 2,5-3,5 cm. Posteriormente, se redireccionó cefálicamente profundizando 1 cm el plano óseo para evitar la posibilidad de neumotórax (4). Tras aspirar para evitar infiltración intravascular, se administraron 3 ml de anestésico local para evitar inyección subdural masiva, administrándose posteriormente otros 7 ml. Se administraron 8 ml de levobupivacaína 0,5 % y 2 ml de lidocaína 2 % por espacio.

Una vez iniciada la intervención, se administraron 25 mg intravenosos de ketamina a 32 de las pacientes y al resto, nada. A ambos grupos se les sedó con propofol en perfusión continua y administró paracetamol 1 g y dexketoprofeno 50 mg, ambos intravenosos. No se realizó profilaxis antiemética.

Para realizar nuestro objetivo, se recogió en ambos grupos la analgesia suministrada en quirófano, en la URPA y en la planta durante las primeras 72 h, agrupándola en los siguientes grupos: grupo 0 (sin analgesia), grupo 1 (paracetamol), grupo 2 (paracetamol y AINE), grupo 3 (paracetamol, AINE y tramadol) y grupo 4 (opioide).

Se realizaron análisis descriptivos y mediante ANOVA para la comparación de grupos. En la URPA, para calcular el grupo al que pertenecen, se tomó el valor más alto entre el quirófano y la misma. Se consideró significativo un valor de $p < 0,05$.

RESULTADOS

Se incluyeron 32 pacientes con ketamina y 30 sin ella con una media de edad de 59,07 \pm 14,46 y una media de ASA de 1,95 \pm 0,68, demostrando que la adición de la misma disminuyó la necesidad de analgesia postoperatoria en las 72 h postquirúrgicas, siendo ésta estadísticamente significativa a las 48 y 72 h ($p < 0,05$) (Figuras 1 y 2).

Encontramos una media de NVPO en la URPA de $0,02 \pm 0,15$, a las 24 h de $0,04 \pm 0,21$ y a las 72 h de $0,02 \pm 0,15$, no encontrando ningún caso en el quirófano y a las 48 h.

DISCUSIÓN

La cirugía de mama produce dolor moderado o intenso y alta incidencia de NVPO. El mal control del DAP puede retrasar la recuperación y limitar el alta, ya que puede ocasionar dolor crónico. Diversos estudios investigaron si el BPVT podía reducir el DAP y la incidencia de NVPO, concluyendo que reducía la incidencia de NVPO desde 56 a 10-20 % (8). Lemay desaconseja realizarlo en cirugía menor ambulatoria y advierte de sus limitaciones anatómicas, ya que no bloquea los nervios pectorales, necesario al manipular la pared torácica anterior.

Estudios recientes defienden la inyección múltiple para conseguir una propagación más predecible que aseguraría el bloqueo de los dermatomas deseados, acortando el periodo de latencia. Tras la inyección de volumen en el espacio paravertebral, se ha demostrado propagación epidural que favorecería la extensión del bloqueo sensitivo.

Otros estudios defienden la punción única (9), pero la baja tasa de reconversión en anestesia general con punción múltiple contrasta con las publicadas con punción única: 13 % en el estudio de Cooter, 7 % en el de Push y 9 % en el de Coveny, aunque este último incluye mastectomías radicales con linfadenectomía, que exigirían bloqueo de T1 y T2.

Existe controversia respecto al material a utilizar para realizar el BPVT. A pesar de la defensa de Boezaart de la aguja de Tuohy de 16-18 G 15 para evitar punciones pleurales o dures, no existen evidencias científicas que indiquen su uso (10).

El uso de neuroestimulación no es esencial aunque mejora el índice de éxitos, ya que ayuda a localizar el espacio paravertebral buscando respuesta motora intercostal y parestesias en pared torácica (11). La utilidad de la ecografía es limitada, ya que no permite identificar el nervio somático y la aguja, por lo que se reduciría a buscar referencias óseas en el paciente obeso (12).

La analgesia postoperatoria paravertebral ha sido descrita como una técnica segura con baja incidencia de complicaciones (2,6-5 %), siendo el neumotórax la más temida con incidencia del 0,5 % (13).

Los resultados de diversos estudios sugieren que la anestesia general sin opioides asociada al BPVT puede ser beneficiosa en pacientes intervenidas de cáncer de mama en lo que respecta a la disminución de recidiva tumoral. Un análisis retrospectivo de 129 pacientes sometidas a mastectomía y linfadenectomía mostró bajo riesgo de recurrencia en aquellas que recibieron BPVT con anestesia general con respecto a las que recibieron únicamente anestesia general. Se demostró que el procedimiento quirúrgico que libera células cancerígenas, los anestésicos volátiles que debilitan la inmunidad, los opioides, los factores proangiogénicos y el dolor están asociados a la recidiva del cáncer (14). Exadactylos, en un estudio de pacientes sometidas a mastectomía y linfadenectomía, observó que las recidivas fue menor en el grupo con BPVT y anestesia general (6 %) en comparación con el grupo sin BPVT (23 %) (15).

La ketamina es un potente hipnótico y analgésico que se utiliza como adyuvante en dolor crónico y oncología. Su analgesia es profunda, pero su amnesia incompleta. Produce un estado de inconsciencia (“anestesia disociativa”) caracterizado por el mantenimiento de reflejos y movimientos coordinados pero inconscientes. Sus mecanismos de acción son desconocidos, parece que deprime la función de asociación del córtex y tálamo, mientras aumenta la actividad del sistema límbico.

Según los resultados obtenidos, podemos decir que la adición de ketamina al BPVT, provocó reducción de la analgesia demandada en las 72 h postquirúrgicas.

Las limitaciones del estudio fueron la no utilización del EVA, al tratarse de un estudio retrospectivo y la administración de analgesia pautada en las primeras 24 h.

BIBLIOGRAFÍA

1. Tasmuth T, Von Smitten K, Kalso E. Pain and other symptoms during the first year after radical and conservative surgery for breast cancer. *Br J Cancer* 1996;74:20-4.
2. Hura G, Knapik P, Misiolek H, Karkus A, Karpe J. Sensory blockade after thoracic paravertebral injection of ropivacaine or bupivacaine. *Eur J Anaesthesiol* 2006;23:658-64.
3. Gärtner R, Jensen MB, Nielsen J, Ewertz M, Kroman N, Kehlet H. Prevalence of and factors associated with persistent pain following breast cancer surgery. *J Am Med Assoc* 2009;302:1985-92.

4. Sopena-Zubiria LA, Fernández-Meré LA, Muñoz González F, Valdés Arias C. Bloqueo paravertebral torácico con punción múltiple en cirugía reconstructiva de la mama. *Rev Esp Anesthesiol Reanim* 2010;57:357-63.
5. Catalá E, Casas JI, Galán J, Queraltó JM, Roldán J, Campos JM, et al. Bloqueo paravertebral torácico: efectividad analgésica postoperatoria y concentraciones plasmáticas de bupivacaína. *Rev Esp Anesthesiol Reanim* 1993;40(2):125-8.
6. Terheggen MA, Wille F, Borel Rinkes IH, Ionescu TI, Knape JT. Paravertebral blockade for minor breast surgery. *Anesth Analg* 2002;94:355-9.
7. Coveney E, Weltz CR, Greengrass R, Iglehart JD, Leight GS, Steele S, et al. Use of paravertebral block anesthesia in the surgical management of breast cancer: Experience in 156 cases. *Ann Surg* 1998;227(4):496-501.
8. Hala EA. Paravertebral block: An overview. *Curr Anaesth Crit Care* 2009;20:65-70.
9. Naja ZM, El-Rajab M, Al-Tannir MA, Ziade FM, Tayara K, Younes F, et al. Thoracic paravertebral block: Influence of the number of injections. *Reg Anesth Pain Med* 2006;31(3):196-201.
10. Boezaart AP, Raw RM. Continuous thoracic paravertebral block for major breast surgery. *Reg Anesth Pain Med* 2006;31(5):470-6.
11. Naja Z, Lönnqvist PA. Somatic paravertebral nerve blockade. Incidence of failed block and complications. *Anaesthesia* 2001;56:1184-8.
12. Hara K, Sakura S, Nomura T. Use of ultrasound for thoracic paravertebral block. *Masui* 2007;56(8):925-31.
13. Arnal D, Garutti I, Olmedilla L. Analgesia paravertebral en cirugía torácica. *Rev Esp Anesthesiol Reanim* 2004;51(8):438-47.
14. Sun MF, Huang HC, Lin SC, Chang LP, Liu CF. Evaluation of nitric oxide and homocysteine levels in primary dysmenorrheal women in Taiwan. *Life Sci* 2005;76:2005-9.
15. Exadaktylos AK, Buggy DJ, Moriarty DC, March E, Sessler DI. Can anesthetic technique for primary breast cancer surgery affect recurrence of metastases? *Anesthesiology* 2006;105(4):660-4.

Figura 1.

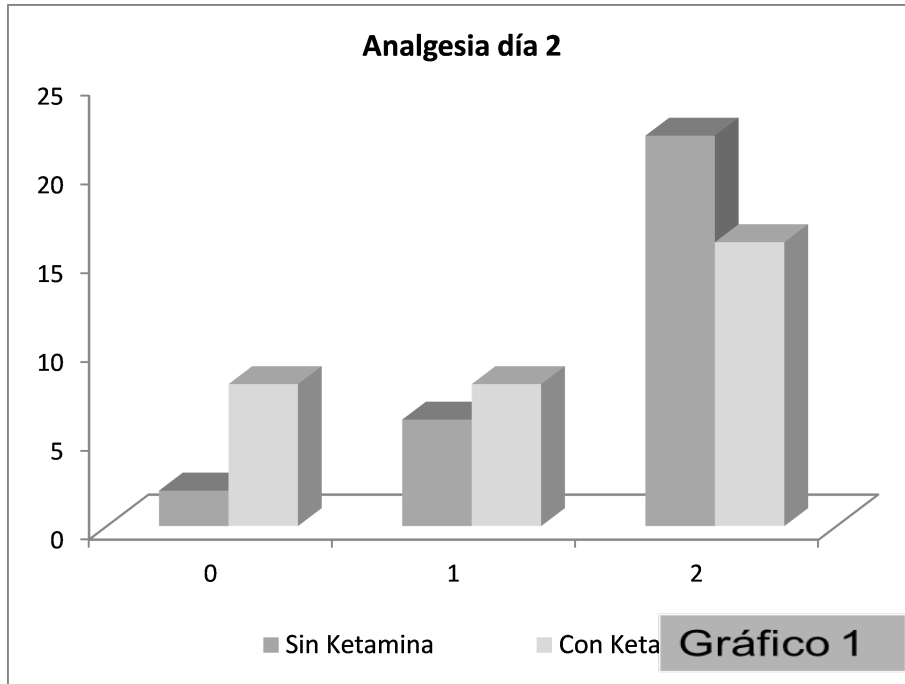


Figura 2.

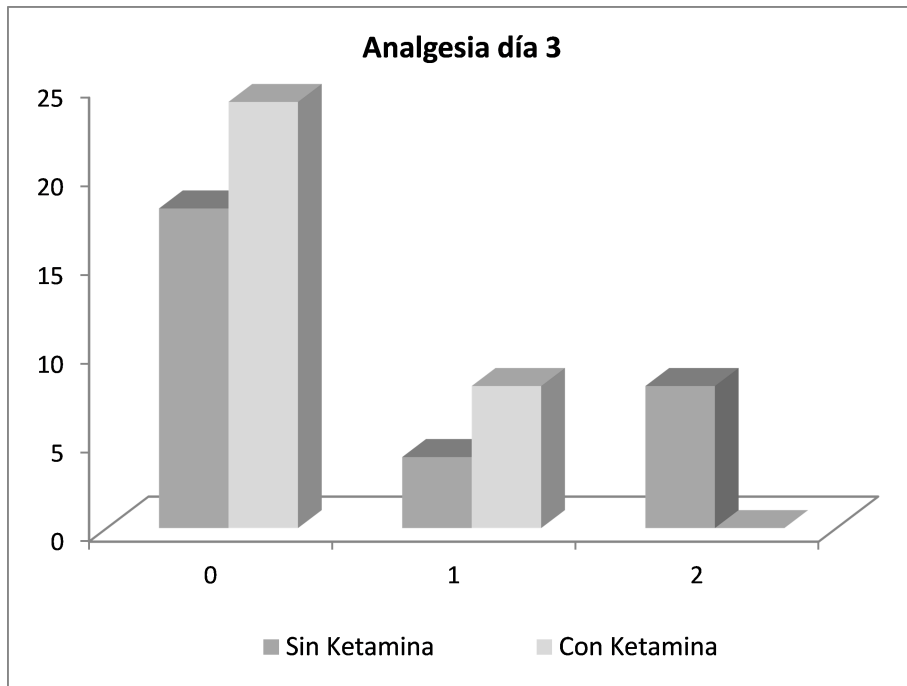


Gráfico 2