



REVISTA DE LA SOCIEDAD ESPAÑOLA DEL DOLOR



REVISTA DE LA SOCIEDAD
ESPAÑOLA DEL DOLOR

Artículo Aceptado para su pre-publicación / Article Accepted for pre-publication

Título / Title:

Cambios en la presión intraocular en pacientes con neuralgia trigeminal sometidos a radiofrecuencia del ganglio de Gasser / Changes in intraocular pressure in patients with trigemial neuralgia subject to radio frequency of the Gasserian ganglion

Autores / Authors:

Miguel Jiménez Olvera, Patricia Badillo Rivero, María de los Ángeles Mendiola Roa, Patricia Villanueva Garduño, Sergio De León García, José Fernando Pérez Pérez, Guadalupe Zamorano Toledano, Arturo Reding-Bernal, María del Carmen García Caballero, Álvaro Mauricio Anchondo Aguirre, David Javier Amado Magdaleno, Marcos Antonio Morales Aguila

DOI: [10.20986/resed.2018.3657/2018](https://doi.org/10.20986/resed.2018.3657/2018)

Instrucciones de citación para el artículo / Citation instructions for the article:

Jiménez Olvera Miguel , Badillo Rivero Patricia, Mendiola Roa María de los Ángeles , Villanueva Garduño Patricia , De León García Sergio , Pérez Pérez José Fernando , Zamorano Toledano Guadalupe , Reding-Bernal Arturo , García Caballero María del Carmen, Anchondo Aguirre Álvaro Mauricio , Amado Magdaleno David Javier , Morales Aguila Marcos Antonio . Cambios en la presión intraocular en pacientes con neuralgia trigeminal sometidos a radiofrecuencia del ganglio de Gasser / Changes in intraocular pressure in patients with trigemial neuralgia subject to radio frequency of the Gasserian ganglion. Rev. Soc. Esp. Dolor. 2018. doi: 10.20986/resed.2018.3657/2018.



Este es un archivo PDF de un manuscrito inédito que ha sido aceptado para su publicación en la Revista de la Sociedad Española del Dolor. Como un servicio a nuestros clientes estamos proporcionando esta primera versión del manuscrito en estado de pre-publicación. El manuscrito será sometido a la corrección de estilo final, composición y revisión de la prueba resultante antes de que se publique en su forma final. Tenga en cuenta que durante el proceso de producción se pueden dar errores lo que podría afectar el contenido final. El copyright y todos los derechos legales que se aplican al artículo pertenecen a la Revista de la Sociedad Española de Dolor.

**CAMBIOS EN LA PRESIÓN INTRAOCULAR EN PACIENTES CON NEURALGIA TRIGEMINAL
SOMETIDOS A RADIOFRECUENCIA DEL GANGLIO DE GASSER**

**CHANGES IN INTRAOCULAR PRESSURE IN PATIENTS WITH TRIGEMINAL NEURALGIA
SUBJECT TO RADIO FREQUENCY OF THE GASSERIAN GANGLION**

M. Jiménez Olvera¹, P. Badillo Rivero², P. Villanueva Garduño³, S. de León García⁴, J. F. Pérez Pérez⁵, G. Zamorano Toledano⁶, A. Reding-Bernal⁷, M. A. Mendiola Roa⁸, M. C. García Caballero⁹, A. M. Anchondo Aguirre¹⁰, D. J. Amado Magdaleno¹¹ y M. A. Morales Aguila¹²

¹Médico Anestesiólogo Algólogo. Jefe de Servicio de la Clínica del Dolor del Hospital General de México "Dr. Eduardo Liceaga". ²Médica Anestesióloga estudiante del curso de Alta Especialidad en Algología. Hospital General de México "Dr. Eduardo Liceaga". ³Médica Anestesióloga Algóloga. Hospital de Ortopedia Dr. Victorio de la Fuente Narváez del Instituto Mexicano del Seguro Social. ⁴Médico Anestesiólogo. Hospital General de México "Dr. Eduardo Liceaga". ⁵Médico Oftalmólogo Pediatra. Instituto Mexicano de Oftalmología. ⁶Técnica Radióloga. Hospital General de México "Dr. Eduardo Liceaga". ⁷Doctor en Epidemiología adscrito al departamento de Investigación de Ciencias Médicas. Hospital General de México "Dr. Eduardo Liceaga". ⁸Médica Anestesióloga Algóloga. Estudiante del Curso de Alta Especialidad en Cuidados Paliativos Hospital General de México "Dr. Eduardo Liceaga". ⁹Médica Anestesióloga Algóloga. Estudiante del curso de Alta Especialidad en Cuidados Paliativos. Hospital General de México "Dr. Eduardo Liceaga". ¹⁰Médico Anestesiólogo Algólogo. Estudiante del curso de Alta Especialidad en Algología Hospital General de México "Dr. Eduardo Liceaga". ¹¹Médico Anestesiólogo Algólogo. Estudiante del curso de Alta Especialidad en Algología. Hospital General de México "Dr. Eduardo Liceaga". ¹²Médico Anestesiólogo Algólogo estudiante del curso de Alta Especialidad en Algología Hospital General de México "Dr. Eduardo Liceaga". México

CORRESPONDENCIA:

Miguel Jiménez Olvera

Migueljiol@yahoo.com.mx

Recibido 20-01-2018

Aceptado 06-04-2018

ABSTRACT

Introduction: Trigeminal neuralgia is characterized by paroxysmal attacks of intense pain, lancinating as electric shocks, accompanied by burning sensation and periodic appearance in the distribution of one or more trigeminal branches. The anatomical relationship between the Gasser ganglion and the cavernous sinus could produce an increase in the intraocular tension after the application of the radiofrequency of the trigeminal ganglion when modifying the venous drainage of the eye, a situation that until now has not been studied. The objective was to determine if the application of conventional radiofrequency in the Gasser ganglion produces changes in the intraocular tension in patients with primary trigeminal neuralgia of second and / or third branch.

Material and methods: Longitudinal study that included patients diagnosed with trigeminal neuralgia of second and / or third branch; In the operating room and under general anesthesia, radiofrequency procedure was performed in Gasser ganglion, with generator Neurotherm R 500, needles of 100 mm in length and 22 G, with active tip of 5 mm, sensory stimulation at 50 Hertz with 0.3 - 0.5 V applying 80° C for 60 seconds in 2 or 3 phases. Intraocular pressure was measured 24 hours before the procedure, 24 hours after the procedure and seven days after the procedure. The analysis of the intraocular pressure, as well as the EVA scale of pain was determined by an ANOVA analysis of repeated measures.

Results: Thirty patients were included of which 26 were women, the average age was $59.6 \pm (SD 11.16)$. Intraocular tension 24 h before, one day after and one week after performing radiofrequency of the Gasser ganglion, did not show significant changes with ANOVA for repeated samples ($p 0.916$).

Conclusions: Intraocular tension was not modified in the short term after radiofrequency of the Gasser ganglion.

Key words: Trigeminal neuralgia, radiofrequency, intraocular pressure, Gasser ganglion.

RESUMEN

Introducción: La neuralgia del trigémino es un cuadro caracterizado por ataques paroxísticos de dolor intenso, lancinante como descargas eléctricas, acompañado de sensación urente y de aparición periódica en la distribución de una o más ramas trigeminales. La relación anatómica entre el ganglio de Gasser y el seno cavernoso pudiera producir un incremento en la tensión intraocular después de la aplicación de la radiofrecuencia del ganglio trigeminal al modificar el drenaje venoso del ojo, situación que hasta el momento no se ha estudiado. El objetivo fue determinar si la aplicación de radiofrecuencia convencional en el ganglio de Gasser produce modificaciones en la tensión intraocular en pacientes con neuralgia trigeminal primaria de segunda y/o tercera rama.

Material y métodos: Estudio longitudinal que incluyó a pacientes con diagnóstico de neuralgia del trigémino de segunda y/o tercera rama; en quirófano y bajo anestesia general, se les realizó procedimiento de radiofrecuencia en Ganglio de Gasser, con generador Neurotherm R 500, agujas de 100 mm de longitud y 22 G, con punta activa de 5 mm, estimulación sensitiva a 50 Hertz con 0,3-0,5 V aplicando 80 °C por 60 segundos en 2 o 3 fases. La presión intraocular se midió 24 horas previas al procedimiento, 24 horas posteriores al procedimiento y siete días después del mismo. El análisis de la presión intraocular, así como la escala EVA de dolor, se determinó mediante un análisis de ANOVA de medidas repetidas.

Resultados: Se incluyeron 30 pacientes de los cuales 26 fueron mujeres, la edad promedio fue de $59,6 \pm (DE 11,16)$. La tensión intraocular 24 h antes, un día después y una semana después de la realización de la radiofrecuencia del ganglio de Gasser no mostró modificaciones significativas con ANOVA para muestras repetidas ($p = 0,916$).

Conclusiones: La tensión intraocular no se modificó a corto plazo después de realizar radiofrecuencia del ganglio de Gasser.

Palabras clave: Neuralgia del trigémino, radiofrecuencia, presión intraocular, ganglio de Gasser.

INTRODUCCIÓN

De acuerdo a la clasificación de la International Headache Society la neuralgia del trigémino es la más frecuente de las neuralgias faciales. Se caracteriza por presentar dolor intenso, lancinante, como descargas eléctricas, acompañado de sensación urente y de aparición periódica en la distribución de una o más ramas trigeminales; presenta además zonas desencadenantes o puntos gatillo y cursa con intervalos de tiempo prolongados en los que el dolor puede desaparecer espontáneamente (1-4).

Los mecanismos desencadenantes del dolor están en relación con actividades cotidianas como tocarse la cara, lavarse los dientes, comer, hablar, gesticular, lo que ocasiona que con frecuencia reciban esquemas terapéuticos equivocados o ineficaces, como las extracciones dentales múltiples y tratamientos analgésicos con dosis superiores a las recomendadas. La intensidad del dolor implica una atención rápida y eficaz por el impacto negativo en la calidad de vida del paciente que lo padece además de que la angustia y depresión forman parte del cuadro clínico, incluso se han llegado a reportar suicidios relacionados a la enfermedad, por lo que la terapéutica es fundamental para la estabilidad del paciente (5-7).

La prevalencia de neuralgia del trigémino es de 1 a 2 por cada diez mil habitantes, con una incidencia de 4 a 5 por cada 100.000 habitantes al año. En mayores de 60 años, se incrementa a 20 por cada 100.000 habitantes al año. En mujeres la prevalencia es mayor en relación 3:2 en comparación con los hombres y el lado derecho de la cara es el más afectado que el izquierdo (8,9).

El tratamiento depende de la etiología, pero en pacientes sin una causa demostrable se considera como neuralgia del nervio trigémino primaria o idiopática cuyo manejo inicial es farmacológico. Cuando el tratamiento farmacológico es ineficaz se requiere manejo con procedimientos intervencionistas como bloqueos nerviosos donde existe una destrucción nerviosa selectiva que al lesionar el nervio produce alivio del dolor (8,10-18).

Las técnicas intervencionistas tienen diferentes riesgos y grados de complejidad entre sí pero con eficacia analgésica similar en alivio del dolor, de recidiva y de efectos adversos donde estos últimos dependen de la técnica utilizada (17-23).

Entre los procedimientos intervencionistas para el control del dolor en la neuralgia del

trigémico se encuentran el bloqueo de ramas nerviosas periféricas, radiofrecuencia del ganglio de Gasser, micro compresión con catéter de Fogarty, rizotomía retrogasseriana con glicerol, radiocirugía, microdescompresión vascular y neuroestimulación (24-28).

En la actualidad estos procedimientos son utilizados a nivel internacional para el tratamiento de este padecimiento existiendo numerosos estudios que demuestran su seguridad y eficiencia en el alivio del dolor. En virtud de que el nervio trigémico es sensitivo en su primera y segunda rama y con funciones mixtas en la tercera (sensitiva y motora), los efectos adversos se relacionan sobre todo a la afectación de la sensibilidad en la hemicara intervenida con la posible disminución de la sensibilidad corneal (24-28).

La electrocoagulación del ganglio de Gasser es un procedimiento que se utiliza para el tratamiento de los pacientes con neuralgia trigeminal primaria y fue descrita por primera vez por Kirschner en 1932. En los años setentas los trabajos de Sweet y Wepsic redefinieron la aplicación de la técnica usando ondas electromagnéticas en forma de radiofrecuencia para reducir la lesión en el ganglio y las complicaciones relacionadas a ella. Posteriormente, el uso de la técnica se difundió por su eficacia y seguridad. Estudios posteriores han encontrado como complicaciones hipoestesia hemifacial, excoriaciones en la cabeza o cara, queratitis neuroparalítica, diplopía y paresia motora, disminución del reflejo corneal, anestesia corneal, paresia de los maseteros, disestesias y anestesia dolorosa. Ischia, en 1990, en su trabajo de pacientes tratados con RF del ganglio de Gasser, reporta complicaciones similares a las referidas en estudios previos, pero además encontró disminución permanente de la agudeza visual en un 2 % (29-36).

A pesar de las evidentes repercusiones sobre la sensibilidad facial y corneal relacionada a la termocoagulación del ganglio de Gasser con la aplicación de calor a 80 °C y de que se han descrito las complicaciones inherentes a la técnica en los diferentes estudios realizados en todo el mundo, hasta el momento no se ha determinado si la presión intraocular sufre modificaciones relacionadas al procedimiento, dada la cercanía del ganglio de Gasser con el seno cavernoso, el cual recibe el drenaje venoso del ojo a través de las venas vórtices (37).

La aplicación de radiofrecuencia con fines terapéuticos abarca distintas entidades donde la destrucción selectiva de tejidos proporciona beneficios importantes (38-44).

La aplicación de RF para la neuralgia del trigémico fue descrita en 1975 por Shealy y

consiste en una corriente de baja energía y alta frecuencia. Se trata de un dispositivo basado en un tubo de vacío que opera teniendo como base al movimiento balístico de un electrón en el vacío bajo la influencia de campos electromagnéticos, entre los que se incluye el magnetrón y se utiliza para producir ondas a una frecuencia de aproximadamente 2,45 GHz (37,45-49).

Para llevar a cabo la RF del ganglio de Gasser se toman los siguientes puntos de referencia anatómica: a) el punto para la punción es a 2-3 cm lateral a la comisura labial b) el punto medio del arco zigomático y c) la pupila del paciente en posición central (Figura 1), el procedimiento debe realizarse bajo control radiológico o fluoroscópico (Figura 2). Para la localización del agujero oval se coloca al paciente en posición supina con la cabeza en extensión, o también llamada proyección de Hirtz (Figura 2) (11,50-52). El cuerpo del ojo es llenado con humor vítreo, el cristalino y el humor acuoso (53). La tensión intraocular (TIO) depende del balance entre la producción de humor acuoso en los procesos ciliares, su circulación libre alrededor del iris dentro de la cámara anterior y su drenaje por el canal de Schlemm dentro del sistema venoso episcleral, esto es lo que le da al ojo su consistencia especial dura y renitente. Por lo tanto, la tensión intraocular se afecta por el contenido líquido del ojo, especialmente humor acuoso, el volumen sanguíneo intraocular, por la presión externa (congestión venosa de venas orbitales asociadas con tos, vómito, tumor orbital o contracción del músculo orbicular), y por la presencia de midriasis; sin embargo, el mayor determinante del contenido líquido es el humor acuoso (53,54).

El aumento del volumen sanguíneo intraocular determinado por la dilatación de los vasos o contracción de las capas esponjosas del plexo coroides, además de los cambios de la presión arterial o venosa pueden influenciar la presión intraocular secundariamente. Si el retorno venoso del ojo es impedido en algún sitio del canal de Schlemm a la aurícula derecha, la presión intraocular se eleva marcadamente como una consecuencia del aumento del volumen sanguíneo intraocular, distensión de los vasos orbitales y obstrucción del drenaje acuoso (37).

La relación anatómica existente entre el ganglio de Gasser, sitio en el que se realiza la aplicación de calor a 80 °C por 120 segundos, y el seno cavernoso el cual recibe el drenaje venoso del ojo a través de las venas vórtices lo que motivó la realización de este estudio (37).

La tonometría de aplanación permite tomar la tensión ocular en milímetros de mercurio y suele ir incorporado a la lámpara de hendidura, la presión intraocular normal oscila en un rango de 10 a 21 mm Hg. El tonómetro más empleado a nivel mundial es el tonómetro de Goldmann (53,55).

OBJETIVO DEL ESTUDIO

El objetivo del estudio es determinar los cambios en la presión intraocular y su significancia estadística por la aplicación de radiofrecuencia en el ganglio de Gasser en pacientes con neuralgia trigeminal primaria.

MATERIAL Y MÉTODOS

Estudio, observacional, longitudinal en pacientes con diagnóstico de neuralgia trigeminal primaria de 2.^a y 3.^a ramas, que incluyó pacientes mayores de 34 años de abril a julio del 2011 en la Clínica del Dolor del Hospital General de México que se encontraran programados para realización de radiofrecuencia del ganglio de Gasser, sin importar el sexo. Los criterios exclusión se aplicaron en pacientes con antecedentes de glaucoma de cualquier tipo, antecedente de coagulopatías, hipertensión arterial sistémica descontrolada, embarazo, padecimientos psiquiátricos, pacientes que fueron manejados previamente con otro procedimiento intervencionista para neuralgia del trigémino. Para la neuroablación del ganglio de Gasser se tomaron las siguientes referencias: a) un punto 2-3 cm lateral a la comisura labial; b) punto medio del arco zigomático, y c) la pupila del paciente en posición central, bajo sedación con propofol 100 mg y fentanil 50 a 250 microgramos intravenoso, se coloca anestesia local con lidocaína 1 % para la infiltración superficial. Se introduce una aguja Neurotherm, C10 22G (100 mm longitud calibre 22G y 5 mm de punta activa), y mediante un generador para estimulación sensitiva a 50 Hertz y 0,3 volts con una estimulación motora a 2 Hertz y 0,5 volts se verifica la rama trigeminal a lesionar. La lesión con radiofrecuencia se efectúa con duración de 60 segundos a una temperatura de 80 °C en 2 o 3 fases.

Los criterios de eliminación fueron aplicación fallida de la radiofrecuencia determinada por imposibilidad de ingresar la aguja a través del agujero oval para alcanzar el ganglio

de Gasser, complicación grave durante el procedimiento como punción vascular accidental, aparición de crisis convulsivas, inestabilidad cardiovascular importante o paro cardiorrespiratorio y deseo por parte del paciente de retirarse voluntariamente del estudio.

La tensión intraocular se midió antes y después de la aplicación radiofrecuencia mediante tonómetro de Goldmann 24 h, incluyéndose en el estudio solo aquellos que se encontraron con tensión intraocular normal 10 a 21 mmHg se aplicó radiofrecuencia; posteriormente se midió la tensión intraocular un día y una semana después de la realización de la radiofrecuencia del ganglio de Gasser. Todos los pacientes que ingresaron al estudio firmaron previamente carta de consentimiento informado.

ANÁLISIS ESTADÍSTICO

El tamaño de la muestra se determinó por medio de fórmula para diferencia de medias siendo de 30 pacientes, utilizando la varianza obtenida en estudio piloto previo en el que se determinó la media de la presión intraocular en pacientes de neuralgia del trigémino.

Las variables que se analizaron fueron: presión intraocular medida en milímetros de mercurio, así como el dolor medido a través de una escala visual análoga cuyas medias se midieron en los 3 diferentes tiempos (24 horas antes, 24 horas después y una semana después de la intervención) mediante una ANOVA de medidas repetidas y las complicaciones como visión borrosa, percepción de halo de colores e hiperemia conjuntival se analizaron por medio de Chi cuadrado para determinar diferencias estadísticamente significativas entre los dos grupos.

RESULTADOS

La edad media de los pacientes fue de $59,6 \pm 11,16$ años, en cuanto al género 26 fueron del sexo femenino y 4 del sexo masculino.

La tensión intraocular no sufrió cambios con una p de 0,16 (Figura 3).

El lado derecho de la cara fue el más afectado con 16 casos que representa el 53,3 % (Figura 4).

La rama más afectada fue la segunda con 15 casos (48,4 %), la combinación de 2.^a y 3.^a fue de 8 casos (25,8 %) y la tercera 7 casos (22,6 %) (Figura 5).

La intensidad del dolor facial en la escala visual análoga al inicio fue en promedio de 9, y después de la aplicación de la radiofrecuencia se redujo a 2 y una semana después a 1 con una p de 0,001. Las disestesias fue la complicación más comúnmente encontrada con la aplicación de radiofrecuencia a nivel trigeminal, con una p de 0,007 (Tabla I).

Se realizaron además pruebas de correlación entre las variables edad, sexo, intensidad del dolor, hemicara afectada, rama trigeminal y tensión intraocular sin que se encontrara correlación entre ellas.

DISCUSIÓN

La literatura sobre neuralgia del trigémino indica que es más frecuente en mujeres y afecta sobre todo a personas mayores de 35 años, lo cual también observamos en este estudio. En relación con el objetivo principal, encontramos que la tensión intraocular hasta una semana después de la aplicación de calor por radiofrecuencia sobre el ganglio de Gasser para tratar el dolor en la neuralgia del trigémino de 2.^a y 3.^a rama no sufre modificaciones significativas (Figura 3). A pesar de que la lesión producida en el ganglio genera un proceso inflamatorio secundario, esto parece que no repercute en el drenaje del humor acuoso, lo que permite que el flujo del mismo no se afecte. Los efectos adversos y las complicaciones señaladas están en relación tanto a la punción para el abordaje del ganglio de Gasser como a la aplicación del calor para realizar la ablación (21-23,37,53,54,57-60).

La disestesia, la alodinia y el dolor por desaferentación son efectos adversos que deben ser advertidos al paciente incluso antes de realizar el procedimiento por su relativa frecuencia y repercusión sobre la evolución del cuadro, están asociados y son inherentes a la lesión ganglionar. En nuestro estudio fue la disestesia el efecto adverso más frecuente en los pacientes del estudio (p 0,0007), la alodinia y el dolor por desaferentación no se presentaron. La movilidad mandibular puede modificarse, aunque clínicamente no es evidente debido a que los músculos contralaterales se encargan de la movilidad mandibular (31-33,60,61).

El lado de la cara que se ve afectado con más frecuencia en los pacientes del estudio fue

el derecho (53,3 %) lo que también correlaciona con lo escrito en la literatura. La rama trigeminal más frecuentemente afectada fue la segunda (48,4 %) resultado semejante al referido (7,62).

CONCLUSIONES

En este estudio encontramos que la TIO no se modifica a corto plazo. Las características del dolor en la neuralgia del trigémino hacen que el tratamiento tanto farmacológico como intervencionista tengan una importancia fundamental para mejorar la calidad de vida del paciente. Cuando el tratamiento farmacológico es eficaz para el control del dolor, no se debe someter al paciente a procedimientos invasivos y se mantiene una conducta de vigilancia permanente, pero cuando el tratamiento farmacológico no logra controlar el dolor el tratamiento intervencionista debe realizarse, lo que implica dañar intencionadamente las aferencias trigeminales generando una serie de repercusiones sobre la función sensitiva y motora del nervio que, por la naturaleza misma del procedimiento, generalmente no se pueden evitar. En este sentido la aplicación de calor por radiofrecuencia al ganglio de Gasser es altamente efectivo para el control del dolor que acompaña a este padecimiento, lo que se ha demostrado ya en los numerosos estudios realizados a nivel internacional y que se corrobora en el estudio, ya que la disminución del dolor fue altamente significativa con una p de 0,0001 (5,10,13,27,29,30,36,61-63).

Sin embargo, a pesar de que existen múltiples evidencias acerca de las repercusiones en la sensibilidad del ojo con este procedimiento, y de que a priori se consideraba empíricamente que sí existía un incremento de la TIO, nuestro trabajo demuestra que la TIO no se modifica. Esto nos permite un manejo más seguro de este padecimiento, aunque definitivamente se debe hacer un seguimiento más largo no solo de la TIO, sino también de las condiciones generales del ojo y particularmente de la retina. Son necesarios más estudios que corroboren nuestros resultados y que realicen un seguimiento de la TIO a más largo plazo.

Estas son las primeras evidencias de estudios realizados con la TIO en pacientes con neuralgia trigeminal primaria sometidos a radiofrecuencia del ganglio de Gasser, será interesante tal vez ampliar estos estudios a pacientes con glaucoma, ya que esta técnica

sugiere que la TIO no se modifica por lo que es más segura para el paciente.

BIBLIOGRAFÍA

1. Olesen J, Steiner T. The international classification of headache disorders, 2nd ed. (ICDH-II) *J Neurol Neurosurg Psychiatry* 2004;75(6):808-11. DOI: 10.1136/jnnp.2003.031286.
2. Kenneth F. Role of patient history and physical examination in the diagnosis of trigeminal neuralgia. *Neurosurg Focus* 2005;18(5):E1.
3. Cheng J, Sánchez-Mejía R, Limbo M, Ward M, Barbaro N. Management of medically refractory trigeminal neuralgia in patients with multiple sclerosis. *Neurosurg Focus* 2005;18(5):E13.
4. Pollock B. Comparison of posterior fossa exploration and stereotactic radiosurgery in patients with previously nonsurgically treated idiopathic trigeminal neuralgia. *Neurosurg Focus* 2005;18(5):E6.
5. Cambor L, Martínez J, Salva S. Termocoagulación gasseriana por radiofrecuencia en 825 pacientes con neuralgia trigeminal. *Rev Soc Esp Dolor* 2006;13(1):24-8.
6. Cole Ch, Liu JK, Apfelbaum RI. Historical perspectives on the diagnosis and treatment of trigeminal neuralgia. *Neurosurg Focus* 2005;18(5):E4.
7. Jawahar A, Wadhwa R, Berk C, Caldito G, DeLaune A, Ampil F, et al. Assessment of pain control, quality of life, and predictors of success after gamma knife surgery for the treatment of trigeminal neuralgia. *Neurosurg Focus* 2005;18(5):E8.
8. Loeser J, Butler S, Chapman R, Turk D, Bonica JJ. *Terapéutica del Dolor*. Philadelphia: Ed. McGraw-Hill Interamericana; 2001. p. 1013-20.
9. Bistre CS. *Dolor: cuidados paliativos, diagnóstico y tratamiento*. México: Ed. Trillas; 2009. p. 120-7.
10. Sánchez-Mejía R, Limbo M, Cheng J, Camara J, Ward M, Barbaro N. Recurrent or refractory trigeminal neuralgia after microvascular decompression, radiofrequency ablation, or radiosurgery. *Neurosurg Focus* 2005;18(5):E12.
11. Bonica J. *Tratamiento del dolor*. 1ª. Edición. Madrid: Salvat Editores SA; 1959. p. 685-720.

12. Mullan S, Lichtor T. Percutaneous microcompression of the trigeminal ganglion for trigeminal neuralgia. *J Neurosurg* 1983;59(6):1007-12.
13. Porras R, Tenopala S, Hernández J, Torres J, Rivera G, Quiroga O. Eficacia del bloqueo intragasseriano con glicerol versus depósito de acetato de metilprednisolona en la neuralgia del trigémino. Efectos en el corto plazo. *Rev Soc Esp Dolor* 2007;14(8):574-8.
14. Taha JM, Tew JM Jr, Buncher CR. A prospective 15-year follow up of 154 consecutive patients with trigeminal neuralgia treated by percutaneous stereotactic radiofrequency thermal rhizotomy. *J Neurosurg* 1995;83(6):989-93.
15. Fernández CC, García-Salazar F, Pérez-Calvo J, García-Leal R, Gutiérrez F, Carrillo R. Manejo de la recidiva de la neuralgia del trigémino tras descompresión microvascular. *Neurocirugía* 2004;15(4):345-52. DOI: 10.1016/S1130-1473(04)70465-0.
16. Joms TP, Zakrzewska JM. Evidence-based approach to the medical management of trigeminal neuralgia. *Br J Neurosurg* 2007;21(3):253-61.
17. Bistre CS, Araujo M. Dolor síntoma, síndrome y padecimiento. México: Azerta Comunicación creativa SA; 2003. p. 64-70.
18. Liu JK, Apfelbaum RI. Treatment of trigeminal neuralgia. *Neurosurg Clin N Am* 2004;15(3):319-34.
19. Fraioli MF, Cristino B, Moschettoni L, Cacciotti G, Fraioli C. Validity of percutaneous controlled radiofrequency thermocoagulation in the treatment of isolated third division trigeminal neuralgia. *Surg Neurol* 2009;71(2):180-3. DOI: 10.1016/j.surneu.2007.09.024.
20. Racz GB, Ruiz-López R. Radiofrequency procedures. *Pain Pract* 2006;6(1):46-50.
21. Rath GP, Dash HH, Bithal PK, Goyal V. Intracranial hemorrhage after percutaneous radiofrequency trigeminal rhizotomy. *Pain Pract* 2009;9(1):82-4. DOI: 10.1111/j.1533-2500.2008.00246.x.
22. Savas A, Sajin M. Subarachnoid bleeding into the superior cerebellopontine cistern after radiofrequency trigeminal rhizotomy: case report. *Acta Neurochir (Wien)* 2010;152(3):561-2. DOI: 10.1007/s00701-009-0483-2.

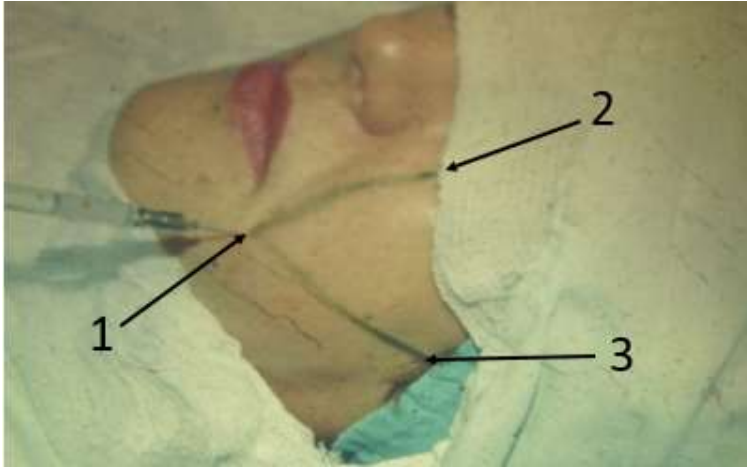
23. Ward L, Khan M, Greig M, Dolin SJ. Meningitis after percutaneous radiofrequency trigeminal ganglion lesion. Case report and review of literature. *Pain Med* 2007;8(6):535-8.
24. Tronnier VM, Rasche D, Hamer J, Kienle AL, Kunze S. Treatment of idiopathic neuralgia: comparison of long-term outcome after radiofrequency rhizotomy and microvascular decompression. *Neurosurgery* 2001;48(6):1261-7.
25. Ugwuanyi UC, Kitchen ND. The operative findings in re-do microvascular decompression for recurrent trigeminal neuralgia. *Br J Neurosurg* 2010;24(1):26-30. DOI: 10.3109/02688690903507489.
26. Constantoyannis C, Kagadis G, Chroni E. Percutaneous balloon compression for trigeminal neuralgias and autonomic cephalalgia. *Headache* 2008;48(1):130-4.
27. Van Boxem K, Van Eerd M, Brinkhuizen T, Patijn J, Van Kleef M, Van Zundert J. Radiofrequency and pulsed radiofrequency treatment of chronic pain syndromes: the available evidence. *Pain Pract* 2008;8(5):385-93. DOI: 10.1111/j.1533-2500.2008.00227.x.
28. Huibin Q, Jianxing L, Guangyu H, Dianen F. The treatment of first division idiopathic trigeminal neuralgia with radiofrequency thermocoagulation of the peripheral branches compared to conventional radiofrequency. *J Clin Neurosci* 2009;16(11):1425-9. DOI: 10.1016/j.jocn.2009.01.021.
29. Kirshner M. Electrocoagulation des Ganglion gasseri Zentralbl. *Chir* 1932;47:2841-3.
30. Sweet WH, Wepsic S. Controlled Thermocoagulation of trigeminal ganglion and results for differential destruction of pain fibers. *J. Neurosurg* 1974;40(2):143-56. DOI: 10.3171/jns.1974.40.2.0143.
31. Tew JM, Jr. Keller J, Williams D. Functional surgery of the trigeminal nerve: Treatment of trigeminal neuralgia. In: Rossmusen T and Marino R (eds.). *Functional neurosurgery*. A 129. New York: Raven; 1979.
32. Latchaw JP Jr, Hardy R Jr, Forsythe S, Cook A. Trigeminal neuralgia treated by radiofrequency coagulation. *Neurosurgery* 1983;59(3):479.
33. Tunbull IM. Percutaneous rhizotomy for trigeminal neuralgia. *Surg Neurol* 1974;2(6):385-9.

34. Taha JM Jr, Tew J. Comparison of surgical treatments for trigeminal neuralgia: reevaluation of radiofrequency rhizotomy. *Neurosurgery* 1996;38(5):865-71.
35. Ischia S, Luzzani A, Polati E, Ischia A. Percutaneous controlled thermocoagulation in the treatment of trigeminal neuralgia. *Clin J Pain* 1990;6(2):96-104.
36. Moraci A, Buonaiuto C, Punzo A, Parlato C, Amalfi R. Trigeminal neuralgia treated by percutaneous thermocoagulation. Comparative analysis percutaneous thermocoagulation and other surgical procedures. *Neurochirurgia (Stuttg)* 1992;35(2):48-53.
37. Fuentes SR, de Lara GS. *Corpus. Anatomía Humana General*. México: Ed.Trillas; 1997. p. 721-66.
38. Giorgio A, Calisti G, de Stefano G, Farella N, Di Sarno A, Amendola F, et al. Radiofrequency ablation for intrahepatic cholangiocarcinoma: retrospective analysis of a single center experience. *Anticancer Res* 2011;31(12):4575-80.
39. Numata K, Fukuda H, Morimoto M, Kondo M, Nozaki A, Oshima T, et al. Use of fusion imaging combining contrast-enhanced ultrasonography with a perflubutane-based contrast agent and contrast-enhanced computed tomography for the evaluation of percutaneous radiofrequency ablation of hypervascular hepatocellular carcinoma. *Eur J Radiol* 2012;81(10):2746-53. DOI: 10.1016/j.ejrad.2011.11.052.
40. Elser DM, Mitchell GK, Miklos JR, Nickell KG, Cline K, Winkler H, et al. Nonsurgical transurethral radiofrequency collagen denaturation: results at three years after treatment. *Adv Urol* 2011;2011:872057. DOI: 10.1155/2011/872057.
41. Terao T, Ishii T, Tani S, Abe T. Combination therapy of radiofrequency lumbar facet joint denervation and epidural spinal cord stimulation for failed back surgery syndrome. *Neurol Med Chir (Tokyo)* 2011;51(11):805-9.
42. Sreeram N, Emmel M, de Giovanni JV. Percutaneous radiofrequency septal reduction for hypertrophic obstructive cardiomyopathy in children. *J Am Coll Cardiol* 2011;58(24):2501-10. DOI: 10.1016/j.jacc.2011.09.020.
43. Rojel U, Cuesta A, Mont L, Brugada J. Radiofrequency ablation of late ventricular tachycardia in patients with corrected Tetralogy of Fallot. *Arch Cardiol Mex* 2003;73(4):275-9.

44. Gomes AA, Gomes YV, Lima FB, Pessoa SG. Multiple facial angiofibromas treated with high-frequency equipment. *An Bras Dermatol* 2011;86(4 Suppl 1):S186-9.
45. Shealy CN. Percutaneous radiofrequency denervation of spinal facets. Treatment for chronic back pain and sciatica. *J Neurosurg* 1975;43(4):448-51.
46. Shealy CN. Technique for Percutaneous Spinal Facet Rhizotomy. (Radionics Procedure Technique Series.) Burlington, MA: Radionics Corp; 1975.
47. Kline TM. Radiofrequency Techniques in Clinical Practice. Waldman & Winnie. *Interventional Pain Management*. Saunders 1^a Ed;1996. p. 185-217.
48. Sluijter ME, Van Kleef M. Characteristics and mode of action of radiofrequency lesions. *Current Review of Pain* 1998;2(3):143-50.
49. Sluijter M, Racz G. Technical aspects of radiofrequency. *Pain practice* 2002;2(3):195-200.
50. Raj P, Luo L, Erdine S, Staats P, Waldman S. Radiographic imaging for regional anesthesia and pain management. Philadelphia: Ed. Churchill Livingstone; 2003. p. 37-52.
51. Huang Y, Ni J, Wu B, He M, Yang L, Wang Q. Percutaneous radiofrequency thermocoagulation for the treatment of different types of trigeminal neuralgia: evaluation of quality of life and outcomes. *J Huazhong Univ Sci Technolog Med Sci*. 2010;30(3):403-7. DOI: 10.1007/s11596-010-0365-0.
52. Nugent GR. Radiofrequency treatment of trigeminal neuralgia using a cordotomy-type electrode. *Neurosurgery clinics of North America* 1997;8(1):41-52.
53. Riordan P, Whitcher J. *Oftalmología General de Vaughan y Asbury*. México: Ed. Manual Moderno. Edición 16; 2004. p. 233-52.
54. Alañón F, Felix J, Fernández P, Ferreiro L. *Oftalmología en atención primaria*. Madrid: Ed. Formación Alcalá; 2003. p. 11-46.
55. Lleo PA, Alonso L, Grimaldos J, Alcaniz T, Verdu C, Aguilar L, et al. Manejo racional de la tonometría de aplanación en la miopía tras LASIK. *Arch Soc Esp Oftalmol* 2001;76(6):363-70.
56. Villanueva P, Jiménez M. *Tensión Intraocular en Pacientes con Neuralgia Trigeminal Primaria*. Tesis Especialidad. Clínica del Dolor. Hospital General de México; 2010.

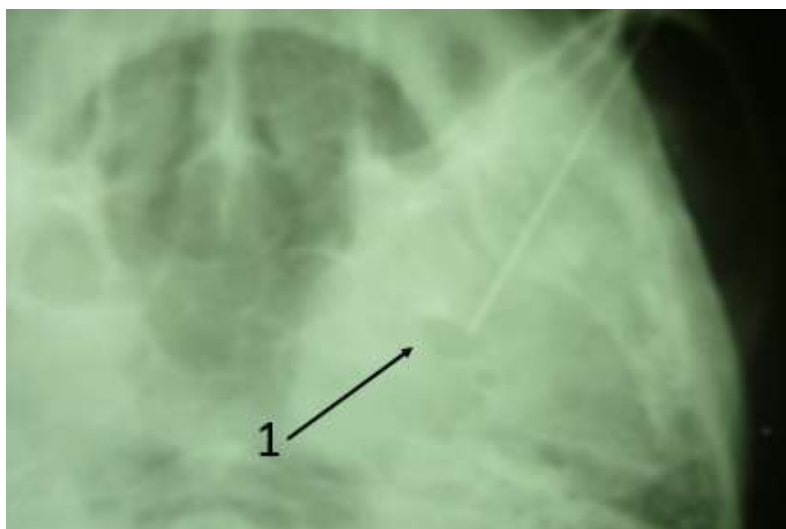
57. Yin HM, Li AB, Yu J. Effects of radiofrequency thermocoagulation on trigeminal ganglions in rabbits. *Zhonghua Yi Xue Za Zhi* 2011;91(24):1718-21.
58. Meng Q, Zhang W, Yang Y, Zhou M, Li X. Cardiovascular responses during percutaneous radiofrequency thermocoagulation therapy in primary trigeminal neuralgia. *J Neurosurg Anesthesiol* 2008;20(2):131-5. DOI: 10.1097/ANA.0b013e3181628305.
59. Schaller B, Sandu N, Filis A, Buchfelder M; Trigemino-Cardiac-Reflex-Examination-Group. Cardiovascular responses during percutaneous radiofrequency thermocoagulation therapy in primary trigeminal neuralgia: an explanation of the trigeminocardiac reflex? *J Neurosurg Anesthesio* 2008;20(4):270. DOI: 10.1097/ANA.0b013e3181817b50
60. Huang Y, Ni J, Wu B, He M, Yang L, Wang Q. Percutaneous radiofrequency thermocoagulation for the treatment of different types of trigeminal neuralgia: evaluation of quality of life and outcomes. *J Huazhong Univ Sci Technolog Med Sci*. 2010;30(3):403-7. DOI: 10.1007/s11596-010-0365-0.
61. Van K, Van G, Narouze S, Nurmikko T, Van Z, Geurts J, et al. Trigeminal neuralgia. *Pain Pract* 2009;9(4):252-9.
62. Picos GI, Hernández-Santos J, Tenopala S, Torres J, Ramírez-Pérez M. Injury with percutaneous radiofrenquency for the management of multitreated idiopathic trigeminal neuralgia. *Rev Soc Esp Dolor* 2004;11(5):287-91.
63. Toda K. Operative treatment of trigeminal neuralgia: review of current techniques. *Oral Surg Oral med Oral Pathol Radiol Endod* 2008;106(6):788-805.

Figura 1. Los puntos de referencia para el abordaje del ganglio de Gasser son: 1) un punto 2-3 cm fuera de la comisura bucal; 2) punto medio del arco cigomático, y 3) la línea pupilar.



Prepublicación

Figura 2. Proyección radiológica de base de cráneo para la colocación de la aguja en el Agujero oval (1) en el abordaje del ganglio de Gasser.



Prepublicación

Figura 3. Media de las presiones intraoculares en la primera medición, un día después y una semana después con sus intervalos de confianza al 95 %.TIO 1 corresponde a la primera medición de la tensión intraocular 24 h antes; TIO 2 a la medición 24 h después, y TIO 3 una semana después.

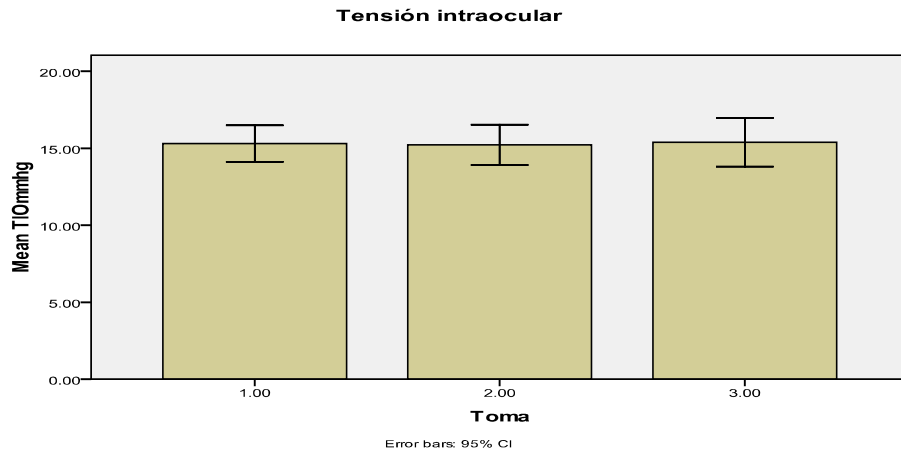
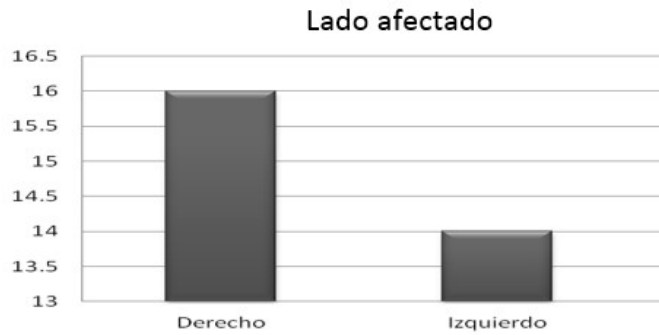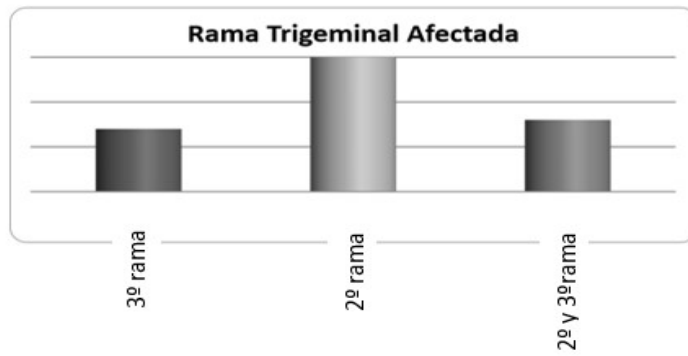


Figura 4. Hemicara afectada evaluada por interrogatorio, el eje de las ordenadas corresponde al número de pacientes.



Prepublicación

Figura 5. Ramas trigeminales afectadas y su porcentaje. El eje de las ordenadas corresponde al número de casos. Datos obtenidos según interrogatorio.



Prepublicación

Tabla I. Complicaciones observadas en el estudio, con sus porcentajes y nivel de significancia.

Complicaciones	Frecuencia	%	Significancia
Disestesias	22	71	0,011
Hematoma	14	45,2	0,715

Prepublicación

Prepublicación