



REVISTA DE LA SOCIEDAD ESPAÑOLA DEL DOLOR



REVISTA DE LA SOCIEDAD
ESPAÑOLA DEL DOLOR

Artículo Aceptado para su pre-publicación

Título:

Nuevo concepto de unidad funcional lumbo-sacro-coccígea-pélvica. Bases teóricas y repercusión en el análisis clínico y terapéutico de los pacientes con dolor lumbar

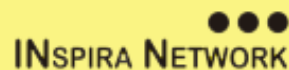Autores:

Juan Carlos Acevedo, Juan Carlos Pérez Rodríguez

DOI: [10.20986/resed.2016.3422/2016](https://doi.org/10.20986/resed.2016.3422/2016)

Instrucciones de citación para el artículo:

Acevedo Juan Carlos, Pérez Rodríguez Juan Carlos. Nuevo concepto de unidad funcional lumbo-sacro-coccígea-pélvica. Bases teóricas y repercusión en el análisis clínico y terapéutico de los pacientes con dolor lumbar. Rev. Soc. Esp. Dolor. 2016. doi: 10.20986/resed.2016.3422/2016.



Este es un archivo PDF de un manuscrito inédito que ha sido aceptado para su publicación en la Revista de la Sociedad Española del Dolor. Como un servicio a nuestros clientes estamos proporcionando esta primera versión del manuscrito en estado de pre-publicación. El manuscrito será sometido a la corrección de estilo final, composición y revisión de la prueba resultante antes de que se publique en su forma final. Tenga en cuenta que durante el proceso de producción se pueden dar errores lo que podría

afectar el contenido final. El copyright y todos los derechos legales que se aplican al artículo pertenecen a la Revista de la Sociedad Española de Dolor.

NUEVO CONCEPTO DE UNIDAD FUNCIONAL LUMBO-SACRO-COCCÍGEA-PÉLVICA. BASES TEÓRICAS Y REPERCUSIÓN EN EL ANÁLISIS CLÍNICO Y TERAPÉUTICO DE LOS PACIENTES CON DOLOR LUMBAR

NEW CONCEPT OF FUNCTIONAL UNIT. THEORETICAL BASES AND RELEVANCE TO CLINICAL AND THERAPEUTIC ANALYSIS OF PATIENTS WITH LOW BACK PAIN

J. C. Acevedo González, J. C. Pérez Rodríguez¹

Neurocirujano especialista en Neurocirugía Funcional. Manejo de dolor y espasticidad. Director del Departamento de Neurociencias. ¹Residente 4º año Unidad Neurocirugía. Departamento de Neurociencias. Hospital Universitario San Ignacio. Pontificia Universidad Javeriana. Bogotá. Colombia.

CORRESPONDENCIA:

Juan Carlos Acevedo González

jacevedog@gmail.com

Recibido 13-10-2015

Aceptado 15-12-2015

ABSTRACT

Low back pain is a common condition. Although the evolution of medicine, find new analgesics, new techniques, and new neurosurgical diagnostic procedures, the clinical results are not always satisfactory and there are many patients with partial improvement and chronic pain. We believe that the lumbar spine is a functional unit, that includes not only strictly lumbar region but also the pelvic, sacral, and coccygeal. That lumbosacrococcigea functional unit (UFLSC) is included not only the bony structures (vertebrae) and cartilage (intervertebral discs) but also the muscle and neural structures.

In this paper we present a review of the literature, on the theoretical and clinical aspects that support this theory. These concepts serve to establish prognostic factors for treatment of back pain.

Key words: Low back, pain, biomechanics, espinopelvic tilt, sagittal balance.

RESUMEN

El dolor lumbar es una patología frecuente. A pesar de los avances en medicina para mejorar el diagnóstico y el tratamiento, son muchos los pacientes que persisten con dolor, incapacidad funcional y limitaciones socioprofesionales por su patología. Planteamos que la columna lumbar debe integrarse a un concepto de Unidad Funcional que incluye, no sólo la región estrictamente lumbar, sino también las zonas sacra, coccígea y pélvica. En ese contexto planteamos la teoría de un funcionamiento lumbo-sacro-coccígeo-pélvico que determina la presencia de dolor. Damos un papel relevante a cada una de las estructuras de dicha unidad (UFLSC) considerándolas como el posible origen del dolor. Este artículo presenta una revisión no sistemática de la literatura relacionada con aspectos teóricos y clínicos que apoyan esta teoría. Aceptar el funcionamiento de la columna como una Unidad Funcional va a permitir identificar elementos clínicos, radiológicos y biomecánicos que sirvan para establecer pronóstico para la realización de procedimientos invasivos de la columna lumbosacra.

Palabras claves: Dolor, espalda, biomecánica, inclinación espinopélvica, balance sagital.

INTRODUCCIÓN

El dolor lumbar es una patología frecuente. Tiene una mayor incidencia entre la 4ª y 5ª década de la vida, con una prevalencia entre el 65-80 %. El dolor se convierte en una patología crónica en más del 5 % de los pacientes. El tratamiento invasivo (quirúrgico) del

dolor lumbar puede ser ineficaz en cerca del 40 % de los pacientes, y el 20 % requieren un nuevo procedimiento quirúrgico (1-4). Estas cifras indican que el proceso diagnóstico es ineficaz y el análisis biomecánico incompleto (5-9). Pacientes que nunca mejoran con los tratamientos quirúrgicos pueden tener realmente sacroilitis, enfermedad facetaria, síndrome miofacial primario o cualquier otra posible alteración biomecánica no evaluada (10-14). Consideramos que los malos resultados asociados al tratamiento tradicional se deben a una actitud “simplista” en la que se considera una única etiología para el dolor sin considerar que este síntoma es la expresión de una alteración de los componentes biomecánicos lumbares, sacrococcígeos y pélvicos (15-18).

UNIDAD FUNCIONAL LUMBOSACROCOCCÍGEA (PÉLVICA)

Consideramos que la columna lumbar hace parte de un engranaje estructural al estar enclavada en la pelvis y soportada por el sacro y el cóccix. Esto implica que cualquier alteración en la pelvis, sacro o cóccix va a manifestarse directamente en la región lumbar, queriendo decir que el síntoma doloroso de la región lumbar puede ser sólo el reflejo de una alteración estructural pélvica, sacroilíaca, coccígea, del piso pélvico, muscular o ligamentaria. En ese contexto consideramos la región lumbar como parte de una unidad funcional lumbosacroccígea-pélvica, que tiene un desarrollo embriológico común, una estructura anatómica, muscular y ligamentaria que se relaciona, inervación compartida y un mismo funcionamiento biomecánico. Esta modificación del concepto tradicional permitirá realizar un análisis clínico del diagnóstico de la UFLSC en todo paciente con dolor lumbar permitiendo optimizar los tratamientos, modificando los procedimientos quirúrgicos dirigiéndolos a corregir el mal funcionamiento biomecánico de la unidad y estableciendo adecuados programas de rehabilitación (19-21).

La UFLSC es un concepto nuevo de entendimiento del funcionamiento de la columna lumbosacra. Explica no sólo su funcionamiento fisiológico, sino también sus procesos degenerativos y, lo más importante, los procesos patológicos y el dolor. Consideramos la región lumbosacroccígea (pélvica) como una unidad estructural embriológica,

anatómica y biomecánica. Implica que dentro del análisis de un paciente con dolor lumbar no debemos desconocer la dependencia estructural de cada una de sus partes haciendo necesario que antes de realizar un procedimiento quirúrgico determinemos cómo está funcionando la unidad estructural y podamos corregirla (22-24). Este concepto es esencial para determinar el riesgo asociado a un procedimiento quirúrgico de la columna lumbar y determinar la posibilidad de dolor crónico posoperatorio. Estudios clínicos están en desarrollo y permitirán determinar los aspectos esenciales para establecer un pronóstico en el tratamiento del dolor lumbar.

BASES TEÓRICAS DEL CONCEPTO DE UNIDAD FUNCIONAL LUMBOSACROCCÍGEA PÉLVICA

Aspectos embriológicos

- El desarrollo embriológico de la columna vertebral se hace a partir de una crecimiento longitudinal (céfalo-caudal) y transversal (ventral-dorsal). Esto quiere decir que, aunque la columna lumbar se divida en segmentos vertebrales, su origen embriológico de crecimiento céfalo-caudal genera un principio estructural de relación con las estructuras superiores e inferiores. No se pueden considerar los segmentos vertebrales de forma aislada, sino en estrecha relación con las estructuras vecinas e incluso con las más distantes.
- Las estructuras de la columna vertebral pueden dividirse de forma esquemática en: óseas, cartilaginosas, musculares y nerviosas. Aunque la estructura vertebral es eminentemente segmentaria (niveles vertebrales), el desarrollo de cada uno de sus componentes se hace de manera longitudinal, céfalo-caudal. Es decir, que desde el punto de vista embriológico el desarrollo de las estructuras vertebrales no se hizo de forma ventro-dorsal principalmente, sino céfalo-caudal. Esto indica que la dependencia embriológica de las estructuras anatómicas de un segmento vertebral es mayor con los niveles superiores e inferiores que con las estructuras del mismo nivel vertebral. Las estructuras nerviosas se originan del tubo neural, el cual

proviene del ectodermo inducido por la notocorda. Las estructuras óseas y cartilaginosas provienen del mesodermo paraaxial, el cual forma las somitas que en su porción más medial reciben al esclerotoma (estructuras óseas). Los músculos y la piel se originan igualmente del mesodermo, el cual en su porción lateral recibe el mesénquima (músculos y piel).

- El desarrollo ventral y dorsal de los segmentos vertebrales es el momento en el que se ponen en contacto esas estructuras longitudinales para conformar segmentos vertebrales y medulares.
- La diferencia en la longitud de la columna vertebral y la médula espinal corrobora esa relevancia mayor al desarrollo longitudinal céfalo-caudal. Es decir, que si predominara el desarrollo segmentario, cada nivel vertebral correspondería perfectamente con su nivel medular y no habría esa asimetría transversal. Es así como, por ejemplo, en el nivel vertebral T10 se encuentra en nivel medular L2 (10,12,18,24-26).

Aspectos anatómicos relacionados con la inervación

- El sistema nervioso autónomo da una inervación difusa y menos específica a la columna. Se distribuyen varios niveles arriba y abajo del sitio en donde el nervio se origina. A diferencia de la inervación somática, el sistema autónomo relaciona íntimamente varios niveles de forma vertical haciéndola no específica.
- Cada nervio sinuvertebral inerva varios niveles adyacentes.
- El ramo dorsal y medial de la raíz espinal inerva no sólo la faceta del nivel en el que se origina sino dos niveles adyacentes.
- La inervación de los músculos paravertebrales y glúteos se extiende de manera longitudinal, lo que implica que cuando hay alguna lesión muscular (entesopatías, miofasciales, desgarros) van a producir dolor difuso y mal definido. Sin embargo, se sigue un patrón anatómico en el que cada ramo dorsal y medial va, de preferencia, a inervar los músculos que se insertan en la lámina y en la espinosa de la vértebra por

donde sale la raíz. Por ejemplo, la raíz L3 inerva los músculos insertados en la lámina de L3. Esto se cumple en todos los niveles, excepto en la unión lumbosacra donde la raíz L5 controla la inervación, restándole importancia sensitiva a las raíces sacras (9,11,15,27,28) (Figura 1).

Aspectos anatómicos musculares y ligamentarios

Los músculos de la espalda se dividen en tres grupos: intersegmentarios cortos (interespinosos e intertransversos mediales), polisegmentarios (multifidus con su porción lumbar e iliocostal) y polisegmentarios largos (segmentos torácicos del longuísimo e iliocostal lumbar) (29-31) (Figura 2).

- El músculo multifido se inserta a nivel de lámina y apófisis espinosa, teniendo un fascículo corto y uno largo. El corto, o fibras laminares, nace a nivel del borde inferior de la lámina y terminan dos niveles inferior sobre el proceso mamilar de dicha vertebra. Los fascículos largos nacen en la parte caudal y lateral de la apófisis espinosa en forma de un tendón conjunto y se dirigen a la apófisis mamilar de L5, sacro y cresta ilíaca (1,5,32).
- Los músculos erectores espinales, que son laterales a los multifidus, se componen de la pars lumbar del músculo íleo-costal lumbar y la pars torácica del músculo longuísimo del dorso. Por definición, no existe un fascículo a nivel de la quinta vertebra lumbar para el músculo íleo-costal lumbar, pero se sabe es representado por fibras del ligamento íleo-lumbar, y está en relación con la cara anterolateral de la articulación sacroilíaca en donde termina. El músculo longuísimo del dorso, con cada uno de sus vientres musculares, forma un tendón común que va a las apófisis espinosas de las vertebra de T8 a T12 en la línea media, al tercer segmento sacro y luego a la espina ilíaca posterior superior (33).
- La fascia tóraco-lumbar posee una capa anterior, media y posterior, tiene inserciones que también involucran las apófisis espinosas del sacro (en su parte más caudal), donde dicha capa posterior posee una deflexión que pasa de la quinta

vértebra lumbar al borde medial e inferior de la cresta ilíaca hacia posterior, para después terminar en las apófisis espinosas sacras, dando una formación triangular (33) que puede ejercer la función de pivote o apoyo en todos los planos de movimiento de la columna lumbar, especialmente para los segmentos superiores a L5, sirviendo de soporte externo a la zona de transición L5-S1, haciendo parte del complejo de estructuras que componen la base espinal, lo que muestra la cercana relación de estas aponeurosis con la columna lumbosacra (31-34).

Las estructuras mencionadas hacen parte del complejo que permite mantener la elasticidad del segmento, evitando la deformidad que pueda terminar en una lesión vertebral y, por consecuencia, aparición de dolor. También son un mecanismo de soporte y adaptación que propone cambios dinámicos a las exigencias funcionales, como cambios posturales, compensación de cargas y limitación al movimiento en caso de lesión estructural.

La integración de la UFLSC se da al evaluar en especial los fascículos largos de los segmentos L1 y L2, que se insertan a nivel de L5, S1 y espina iliaca postero superior. Para el nivel L3, tanto el fascículo corto como largo alcanzan el sacro, donde el último se dirige hasta el borde lateral del tercer segmento sacro. Los haces musculares de L4 se insertan en la porción lateral de los forámenes dorsales sacros y los de la quinta vértebra lumbar hacia el borde medial de dichos forámenes, situación que muestra cómo se fusiona el movimiento lumbar y sacro por dicha masa muscular.

FUNCIONAMIENTO BIOMECÁNICO DE LA UNIDAD FUNCIONAL LUMBOSACROCOCCÍGEA

La columna vertebral protege en su interior a la medula y es el eje biomecánico del movimiento de las extremidades permitiendo el sostén de la cabeza y la interacción con el entorno. El hueso está mantenido por cartílagos, ligamentos y envuelto por músculos que favorecen el movimiento (35-37).

Las curvaturas anatómicas de la región lumbar le dan a la columna la capacidad de mantener una elasticidad y una rigidez que permite absorber los impactos biomecánicos sin perder la estabilidad de los segmentos vertebrales. Esta disposición permite distribuir y disipar la energía asociada al esfuerzo, deformándose de forma transitoria ante vectores de fuerza distintos a la gravedad. Durante la bipedestación existe una baja actividad muscular, especialmente a nivel cervical y lumbar, presentándose una leve contracción de músculos abdominales, psoas mayor y la masa lumbar. En esta posición, más que un esfuerzo muscular existe una gran tensión ligamentaria que mantiene la posición y el centro de gravedad. Durante la sedestación sucede algo muy similar pero con mayor esfuerzo de los músculos de la columna torácica. En las posturas de flexión interacciona de manera directa la columna lumbar con la pelvis. Los primeros 60° de la flexión dependen exclusivamente de la columna lumbar, pero los 25° restantes se producen en la pelvis. Hay una fuerte contracción de los músculos glúteo máximo y glúteo medio, que permite que la columna lumbar se estabilice, y la pelvis desarrolla un movimiento de basculación. Esa parte final del movimiento se controla con la contracción de músculos antagonistas del movimiento, como es el músculo erector de la espalda. En extensión de la columna se activa la masa lumbar común (agonista) y los músculos abdominales (antagonistas). Los movimientos de inclinación dependen de los músculos multifidos, longísimos y recto abdominal ipsilateral. Lo anterior resalta la importancia de los músculos en el mantenimiento biomecánico de la postura y de la estabilidad de la columna. No solamente los músculos de la espalda sino los de la pelvis, el abdomen y las piernas (25,26,33,37).

El cuerpo vertebral, en estrecha relación con el disco intervertebral, resiste las fuerzas de compresión axial. El disco intervertebral distribuye la carga biomecánica sobre el platillo vertebral de forma uniforme. Los componentes óseos posteriores de la vértebra, denominado por muchos como el “arco neural”, además de proteger las estructuras nerviosas son fundamentales para el sostén de la columna. Corresponde a la apófisis espinosa, láminas, apófisis transversas, pedículos y facetas. Estas estructuras son el punto de inserción de músculos y ligamentos, que van a controlar las cargas biomecánicas

horizontales, protegen al disco de fuerzas de cizalla y torsión. Igualmente dan resistencia ante cargas axiales hasta en un 50 %, que puede ser mayor en circunstancias donde existe degeneración discal o posturas permanentes.

Desde el punto de vista biomecánico existen algunos conceptos básicos relevantes que permiten entender la funcionalidad multiestructural de la columna lumbar.

- a) *Balance sagital*: posición “normal” de la columna, caracterizada por lordosis cervical, cifosis dorsal y lordosis lumbar, que permite una postura erecta con un mínimo de actividad muscular y mínima deformidad de tejidos blandos. Cuando existe un adecuado balance sagital durante el reposo se produce un ahorro energético de las estructuras espinales. Este ahorro energético se denomina “cono de economía” y depende de la estabilidad estructural de la columna. Para evaluar este balance sagital se debe realizar una plomada en una radiografía con una proyección en plano sagital. Debe iniciar en el centro del cuerpo de C7, pasar sobre el promontorio sacro a 2 cm de su porción más anterior. Se denomina balance positivo cuando hay una pérdida de lordosis lumbar y aumento de cifosis torácica. Sucede lo contrario en el balance negativo (38-40).
- b) *Estabilidad clínica*: es la capacidad de la columna de limitar el desplazamiento de sus estructuras cuando es sometido a cargas fisiológicas. Esta ausencia de desplazamiento previene lesión o irritación de los componentes neurales, previene deformidad incapacitante y previene la aparición de dolor (19,35).
- c) *Cono de economía*: es el rango de movimiento de la columna en el que se mantiene una reserva energética (bajo consumo energético) con un mínimo de actividad muscular para mantener una postura de pie (no sólo en un plano sagital). Tiene una forma cónica cuyo vértice son los pies y la base es la cabeza. Cuando se presenta una fuerza biomecánica que busca producir deformidad se activa un consumo energético miofascial para mantener el alineamiento axial y evitar la deformidad.
- d) *Alineamiento espino pélvico*: la pelvis es la base biomecánica de la columna. A través del sacro, que es quien cierra la circunferencia pélvica, se modifica o se

mantiene la alineación de la columna vertebral. Modificaciones en la posición del sacro generan modificaciones directas de la alineación de la columna vertebral. Ese alineamiento espino pélvico depende de la incidencia pélvica, la inclinación pélvica y la inclinación sacra.

- e) *La incidencia pélvica (InP)*: es el ángulo que se forma entre una línea trazada desde el centro de la cabeza femoral, hasta un punto medio en el promontorio sacro, (plano sagital), y una segunda línea perpendicular a este último punto. El ángulo formado debe estar entre 50-55° grados. Este ángulo es constante y no se debe modificar con la edad. Cuando el ángulo es mayor verticaliza el sacro y aumenta la lordosis lumbar de forma compensatoria para poder mantener el balance sagital. Esta modificación altera el alineamiento lumbar y se manifiesta con dolor (22).
- f) *Lordosis lumbar ideal*: Schwab realizó una fórmula que permite calcular la lordosis lumbar ideal; $LL = IP + 9^\circ$.
- g) *La inclinación pélvica (IP)*: es el ángulo obtenido (plano sagital) entre una línea que va desde el centro de la cabeza femoral hasta un punto medio localizado en el platillo terminal del sacro y una segunda línea sobre el trayecto de una plomada vertical, que pasa también sobre la cabeza femoral. Su rango normal va de menos 5° hasta 30°. Este es otro parámetro dinámico que cambia a partir del movimiento de la pelvis y la edad. Al perder altura el disco L5-S1, hay un aumento del ángulo de inclinación pélvica y una disminución al mismo tiempo de la lordosis lumbar. Una IP elevada debe ser interpretada como una situación activa de esfuerzo y gasto energético, por consiguiente de probable dolor lumbar crónico. Evaluaciones de la inclinación pélvica en pacientes con dolor y llevados a artrodesis, muestran que un ángulo menor de 20° (11° como media) mejora la calidad de vida del paciente que, como se explicó, normalmente incrementa con el paso de los años (20).
- h) *La inclinación sacra (IS)*: es un ángulo formado entre una línea que se traza paralela al eje del promontorio sacro y una segunda línea en el horizonte, justo superior al sacro. Hace parte de los parámetros dinámicos, con una muy importante relación con la InP, pues esta última es la sumatoria entre la inclinación pélvica (IP) y la

sacra (IS), diciendo que el aumento de la IP genera una condición sacra denominada retroversión, al igual que la disminución del IS, al ser más horizontal el eje del promontorio (Figura 3).

SÍNDROMES CLÍNICOS RELACIONADOS CON EL CONCEPTO DE LA UNIDAD FUNCIONAL LUMBOSACROCOCCÍGEA

Síndrome de segmento adyacente

El síndrome del segmento adyacente (SSA) es la manifestación clínica y radiológica de la sobrecarga biomecánica generada después de una cirugía de artrodesis en los niveles vertebrales inmediatamente superior o inferior al sitio de la cirugía. Esta sobrecarga comienza con cambios degenerativos focalizados y evoluciona hasta el dolor lumbar somático con inestabilidad radiológica. Inicialmente, la sobrecarga se focaliza en las articulaciones facetarias acelerando su desgaste degenerativo, con subluxación, líquido intrarticular, dolor e inestabilidad. Igualmente, hay desgaste del disco intervertebral con pérdida de la altura, cierre de los forámenes, esclerosis de los platillos cartilaginosos e inclusive canal lumbar estrecho. La explicación biomecánica está asociada al desplazamiento del esfuerzo biomecánico sobre los niveles adyacentes a los artrodesados. Puede hablarse incluso de un “brazo de palanca” producido por el material de osteosíntesis sobre los niveles adyacentes. Incluso la modificación del balance sagital, la inclinación pélvica y la inclinación sacroilíaca. Hay que recordar que, en la columna, el esfuerzo biomecánico para mantener la postura se desplaza cuando se implanta una artrodesis. Esto quiere decir que artrodesis flotantes (que no fijan la columna al sacro) van a tener un mayor riesgo de desplazamiento del esfuerzo biomecánico a los niveles adyacentes. Las artrodesis no flotante (que fijan la columna lumbar al sacro) van a producir síndrome del segmento adyacente en el nivel superior o en el sacroilíaco. Se identifican algunos factores de riesgo para hacer SSA como son las fusiones cortas, alteración previa en el balance sagital, enfermedad facetaria, sacroilitis prequirúrgica y la

realización de artrodesis flotantes (Figura 4).

Sacroiliitis postfusion

La articulación sacroilíaca es una blanco de degeneración, con hipermovilidad y dolor secundario, la cual se presenta en fijaciones que involucran la transición lumbosacra (L5-S1) (25). Tiene una incidencia que alcanza un 32 % (25,26). Más a menudo se experimenta un dolor distinto al que se mostraba previo a la intervención quirúrgica, localizándolo a nivel del glúteo, ocasionalmente bilateral e irradiado al muslo.

Varias hipótesis se han propuesto para explicar el porqué de la sacroiliitis, donde una de ellas es realizar una intervención quirúrgica a nivel del segmento lumbar en contexto de un paciente con sacroiliitis, donde dicha opción de manejo empeora la patología articular sacroilíaca y llevará al paciente a persistir con dolor axial. Otra de las teorías es la redistribución de la carga dinámica del segmento lumbar artrodesado, que aumenta la traslación del disco inmediatamente inferior y que, en el caso de estar dentro de una fusión quirúrgica, se transfiere dicha energía a nivel de la articulación adyacente (sacroilíaca) que se puede tornar hipermóvil, degenerando sus superficies más rápido de lo usual (26) y llevando al paciente a presentar dolor. Bajo condiciones normales, la articulación sacroilíaca presenta un rango de movilidad de 2 a 4° en el plano sagital, parámetro que se modifica con la remodelación inflamatoria crónica, lleva al sacro en retroversión y, con esto, a disminuir la lordosis lumbar que empeora el dolor espinal.

ASPECTOS ESPECÍFICOS DEL SACRO, EL CÓCCIX Y LA PELVIS RELACIONADOS CON LA ULSC

El cóccix es una estructura ósea compuesta por 4 segmentos, los cuales están unidos entre sí por articulaciones no móviles (sinartrosis) y al sacro por un disco intervertebral rudimentario que permite su movilidad en el plano sagital (30). Embriológicamente, es el remanente de la cola embrionaria, evidente en la mayoría de los mamíferos pero que en seres humanos regresa dejando una estructura ósea (cóccix), un músculo isquiococcígeo y

el ligamento sacroespinoso como vestigio. El proceso que lleva a su regresión embriológica hace parte también de la neurulación secundaria, mecanismo que forma la porción caudal de la columna. El análisis de la fusión del cóccix dentro del funcionamiento biomecánico de la columna lumbosacra gira entorno a su movilidad en el plano sagital que, si bien no se halla dentro del balance sagital espinal, tiene gran importancia durante el cono de economía, pues en conjunto con las protuberancias isquiales forma el trípode de soporte del peso en sedestación. Cuando hay incompetencia del cóccix (deformidad o hipermovilidad) puede llevar al paciente a sufrir dolor (coccigodinea), así como cambios en su postura que pueden terminar en la aparición de dolor lumbar. El rango de movimiento de esta estructura oscila en promedio 9° (31). Está condicionado por la estabilidad ofrecida por el elevador del ano en su porción terminal (más significativo en cuanto motilidad del cóccix), el músculo coccígeo en su cara lateral (para movimientos de flexión) y el glúteo mayor con el esfínter anal en menor proporción, insertados en su cara dorsal.

Además de las estructuras musculares, se destacan también los ligamentos sacrococcígeos laterales e intercornuales, que mantienen la estabilidad de la articulación sacrococcígea. Este aspecto es clave en la fisiopatología de la coccigodinia, pues la subluxación de la articulación genera dolor al perder su “estabilidad”. Dicha inestabilidad produce una enfermedad articular propiamente dicha que, desde el punto de vista funcional, es causa oculta de dolor lumbar crónico, porque el lumbago es una manifestación indirecta del síndrome doloroso pélvico perineal.

Hay otras dos estructuras muy importantes en la transmisión biomecánica de fuerzas a través del sacro y hasta el cóccix. Estas son el ligamento sacrococcígeo anterior (se inserta en las dos primeras vértebras coccígeas) y el ligamento sacrococcígeo posterior, que posee dos componentes: una porción profunda que se adhiere al dorso del cóccix y una porción superficial que cierra el canal sacro (41). El ligamento coccígeo propiamente dicho es la extensión del saco dural y emerge al final del filum terminal (que para muchos autores es la misma estructura); se inserta en la segunda vertebra coccígea como anclaje del cono medular (42-44).

Las causas de dolor están asociadas a hipermovilidad en la unión sacrococcígea, secundaria a cambios degenerativos idiopáticos o a trauma repetido. Cuando se hace crónico aparecen espículas óseas, deformidad y dolor. El síntoma doloroso es transmitido por el plexo simpático pélvico, los ganglios prevertebrales y el plexo coccígeo propio (ganglio impar de Walther) (30,32). La percepción dolorosa desde la región perineal y sacrococcígea se caracteriza por ser una sensación difusa irradiada a la porción inferior de la región lumbar por comunicaciones interfasciculares del plexo sacro dorsal. Este plexo es un haz neural formado en la cara posterior del sacro por ramos dorsales descendentes de L5, S1 a S5 y ramo cutáneo coccígeo. Está encargado de la sensibilidad superficial de la región lumbosacra, glúteos, periné y ano.

Así como existe dicho plexo sacro, en la porción anterior del cóccix se describe una red neural dependiente de los ramos ventrales de S4, S5 y Co1 (que nace del cono medular y desciende con las dos raíces de S5 hasta el hiato sacro), encargados de inervar la sensibilidad del triángulo perineal, la contracción del músculo isquiococcígeo, parte del elevador del ano, esfínter anal externo y la sensibilidad de la articulación sacrococcígea, que también se relaciona con toda la red sensitiva que se conecta de forma indirecta con la columna lumbar a través de vías simpáticas.

Este es otro punto de convergencia en el cual se visualiza por medio de la red neural, una conexión directa lumbosacrococcígea, la cual explica el comportamiento semiológico del dolor lumbosacro y las disfunciones perineales como una posible etiología del dolor lumbar crónico (42).

BIBLIOGRAFÍA

1. Fields HL, Heinricher MM. Anatomy and physiology of nociceptive modulatory system. *Philos Trans R Soc Lond B Biol Sci* 1985;308:361-74. DOI: 10.1098/rstb.1985.0037
2. Giesecke T, Gracely RH, Grant MAB. Evidence of augmented central pain processing in idiopathic chronic low back pain. *Arth Rheum* 2004;50:613-23. DOI: 10.1002/art.20063
3. Bhatia NN, Chow G, Timon SJ, Watts HG. Diagnostic modalities for the evaluation

of pediatric back pain: A prospective study. *J Pediatr Orthop* 2008;28:230-3. DOI: 10.1097/BPO.0b013e3181651bc8

4. Von Korff M, Crane P, Lane M. Chronic spinal pain and physical mental comorbidity in the United States: Results from the national comorbidity survey replication. *Pain* 2005;113:331-9. DOI: 10.1016/j.pain.2004.11.010

5. Salvetti MG, Pimenta CA, Braga PE, Corrêa CF. Disability related to chronic low back pain: prevalence and associated factors. *Rev Esc Enferm USP* 2012;46:16-23. DOI: 10.1590/S0080-62342012000700003

6. Adams MA. Biomechanics of back pain. *Acupun Med* 2004;22:178-88. DOI: 10.1136/aim.22.4.178

7. Acosta F, Ames Ch. Diagnosis and management of discogenic lower back pain. *Youmans Neurological Surgery*. Youmans Neurological Surgery. Edition Sixth. p. 2789-95.

8. Management of low back pain. *BJM* 2009;338:100-6.

9. Cohen SP, Argoff Ch, Carragee EJ. Clinical outcome of instruments fusion for the treatment of failed back surgery. *Acta Neurochir* 2012;154:1213-7. DOI: 10.1007/s00701-012-1380-7

10. Liliang P, Lu K, Tsai Y, Wang K, Chen H. Sacroiliac joint pain after lumbar and lumbosacral fusion: Findings using dual sacroiliac joint blocks. *Pain Medicine* 2011;12:565-70. DOI: 10.1111/j.1526-4637.2011.01087.x

11. Katz V, Schofferman J, Reynolds J. The Sacroiliac Join: A potential cause of pain after lumbar fusion to the sacrum. *J Spinal Disord Tech* 2003;16:96-9. DOI: 10.1097/00024720-200302000-00015

12. Yang B, Li H, Zhang T, He X, Xu S. The incidence of adjacent segment degeneration after cervical disc arthroplasty: A meta-analysis of randomized controlled trials. 2012;7:e35032. DOI: 10.1371/journal.pone.0035032

13. Anandjiwala J, Seo JY, Ha KY, Oh IS, Shin DC. Adjacent segment degeneration after instrumented posterolateral lumbar fusion: A prospective cohort study with a minimum five-year follow-up. *Eur Spine J* 2011;20:1951-60. DOI: 10.1007/s00586-011-1917-0

14. Follet KA, Dirks BA. Etiology and evaluation of the failed back surgery syndrome.

Neurosurg Quarterly 1993;3:40-59.

15. Koes BW, Van Tulder MW, Thomas S. Diagnosis and treatment of low back pain. *B Med J* 2006;332(7555):1430-4. DOI: 10.1136/bmj.332.7555.1430
16. Brox JI, Sorensen R, Friis A, Nygaard O, Indahl A, Keller A, et al. Randomized clinical trial of lumbar instrumented fusion and cognitive intervention and exercises in patients with chronic low back pain and disc degeneration. *Spine* 2003;28:1913-21. DOI: 10.1097/01.BRS.0000083234.62751.7A
17. Fritzell P, Hagg O, Wessberg P, Nordwall A. Lumbar fusion versus nonsurgical treatment for chronic low back pain: A multicenter randomized controlled trial from the Swedish Lumbar Spine Study Group. *Spine* 2001;26:2521-32. DOI: 10.1097/00007632-200112010-00002
18. Fairbank JC, Frost H, Wilson-MacDonald J, Yu LM, Barker K, Collins R. Randomised controlled trial to compare surgical stabilisation of the lumbar spine with an intensive rehabilitation programme for patients with chronic low back pain: The MRC spine stabilisation trial. *B Med J* 2005;330:1233-8. DOI: 10.1136/bmj.38441.620417.8F
19. White AA, Panjab MMJB. The problem of clinical instability in the human spine: A systematic approach. Lippincott, In *clinical biomechanics of the spine* 1990:277-378.
20. Klineberg E, Schwab F, Smith JS, Gupta MC, Lafage V, Bess S. Sagittal spinal pelvic alignment. *Neurosurg Clin N Am* 2013;24(2):157-62. DOI: 10.1016/j.nec.2012.12.003
21. Freemont AJ, Peacock TE, Goupille P, Hoyland JA, O'Brien J, Jayson MI. Nerve ingrowth into diseased intervertebral disc in chronic back pain. *Lancet* 1997;178-81. DOI: 10.1016/S0140-6736(97)02135-1
22. Jun-Yeong Seo, Kee-Yong Ha, In-Soo Oh, Dong-Cheul Shin. Adjacent segment degeneration after instrumented posterolateral lumbar fusion: A prospective cohort study with a minimum five-year follow-up. *Eur Spine J* 2011;20:1951-60. DOI: 10.1007/s00586-011-1917-0
23. Aota Y, Kumano K, Hirabayashi S. Post fusion instability at the adjacent segments after rigid pedicle screw fixation for degenerative lumbar spinal disorders. *J Spinal Disord* 1995;8:464-73. DOI: 10.1097/00002517-199512000-00008

24. Throckmorton TW, Hilibrand AS, Mencio GA, Hodge A, Spengler DM. The impact of adjacent level disc degeneration on health status outcomes following lumbar fusion. *Spine* 2003;28:2546-50. DOI: 10.1097/01.BRS.0000092340.24070.F3
25. Po-Chou L, Kang L, Cheng-Loong L, Yu-Duan T, Kuo-Wei W, Han-Jung C. Sacroiliac joint pain after lumbar and lumbosacral fusion: Findings using dual sacroiliac joint blocks. *Pain Medicine* 2011;12:565-70. DOI: 10.1111/j.1526-4637.2011.01087.x
26. Katz V, Schofferman J, Reynolds J. The sacroiliac joint: A potential cause of pain after lumbar fusion to the sacrum. *J Spinal Disord Tech* 2003;16:96-9. DOI: 10.1097/00024720-200302000-00015
27. Onesti ST. Failed back syndrome. *Neurologist* 2004;10:259-64. DOI: 10.1097/01.nrl.0000138733.09406.39
28. Fritzell P, Hagg O, Wessberg P, Nordwall A. Lumbar fusion versus non-surgical treatment for chronic low back pain: A multicenter randomized controlled trial from the Swedish Lumbar Spine Study Group. *Spine* 2001;26:2521-32. DOI: 10.1097/00007632-200112010-00002
29. Chin-wern Ch. Failed back surgery syndrome. *Pain Medicine* 2011;12:577-606. DOI: 10.1111/j.1526-4637.2011.01089.x
30. Patajin J, Janssen M, Hayek S, Mechail N, Van Zundert J, Van Kleef M. Coccygodynia. *Pain Practice* 2010;10:554-9.
31. Grassi R, Lombardi G, Reginelli A, Capasso F, Romano F, Florian I, et al. Coccygeal movement: Assessment with dynamic MRI. *European Journal of Radiology* 2007;473-9. DOI: 10.1016/j.ejrad.2006.07.029
32. Patel R, Appannagari A, Whang P. Coccydina. *Curr Rev Musculoskelet Med* 2008;1:223-6. DOI: 10.1007/s12178-008-9028-1
33. Bogduk N, Endres MS. *Clinical anatomy of the lumbar spine and sacrum*. 4 ed. Elsevier Health Sciences; 2005.
34. Vernon W. *Spinal cord medicine principles and practice*. Nueva York: Demos; 2003.
35. White AA, Panjab MMJB. The problem of clinical instability in the human spine: A systematic approach. In *clinical biomechanics of the spine*. 2nd ed. Philadelphia: Lippincott;

1990. p. 277-378.

36. Müller F, O'Rahilly R. The development of the human brain, the closure of the caudal neuropore, and the beginning of secondary neurolation at stage 12. *Anat Embryol* 1987;176:413-30 DOI: 10.1007/BF00310083

37. Pang D. Sacral agenesis and caudal spinal cord malformations. *Neurosurgery* 1993;32:755-78. DOI: 10.1227/00006123-199305000-00009

38. Bernard TN, Frymoyer JW. The sacroiliac joint syndrome. Pathophysiology, diagnosis and management. *The adult Spine. Principles and practice.* New York: Raven press; 1991. p. 2107-30.

39. Ikeda R. Innervation de sacroiliac joint: Macroscopical and histological studies. *Nippon Ika Daigaku Zasshi* 1991;58:587-96. DOI: 10.1272/jnms1923.58.587

40. Cole AJ, Dreyfuss P. Second interdisciplinary World Congress on Low Back Pain: the integrated function of the lumbar spine and sacroiliac joints. Sacroiliac joint injection technique. In: Vleeming A, Mooney V Rotterdam: European Conference Organizers; 1995. p. 569-97.

41. Tubbs RS, Murphy RL, Kelly DR, Lott R, Salter EG, Oakes WJ. The filum terminale externum. *J Neurosurg Spine* 2005;3:149-52. DOI: 10.3171/spi.2005.3.2.0149

42. Jason TK. Clinical anatomy of the coccyx: A systematic. *Clinical Anatomy* 2012;25:158-67.

43. Schofferman J, Reynolds J, Herzog R, Covington E, Dreyfuss P, O'Neill C. Failed back surgery: Etiology and diagnostic evaluation. *The Spine Journal* 2003;3:400-3. DOI: 10.1016/S1529-9430(03)00122-0

44. Baljet B, Drukker J. The nerves and nerve plexuses of the human vertebral column. *Am J anat* 1990;188:282-96. DOI: 10.1002/aja.1001880307

Figura 1. Estructuras neurales de UFL. Muestra las relaciones neurales de la UFL. le: rama interespinosa. Rv: raíz ventral. Rd: raíz dorsal. rl: ramo lateral. ri: ramo intermedio.

rm: ramo medial. SI: sacroilíaca. Se esquematiza las arcadas que proporcionan interconexión y dan lugar a los plexos paravertebrales, así como las ramas dirigidas a las articulaciones.

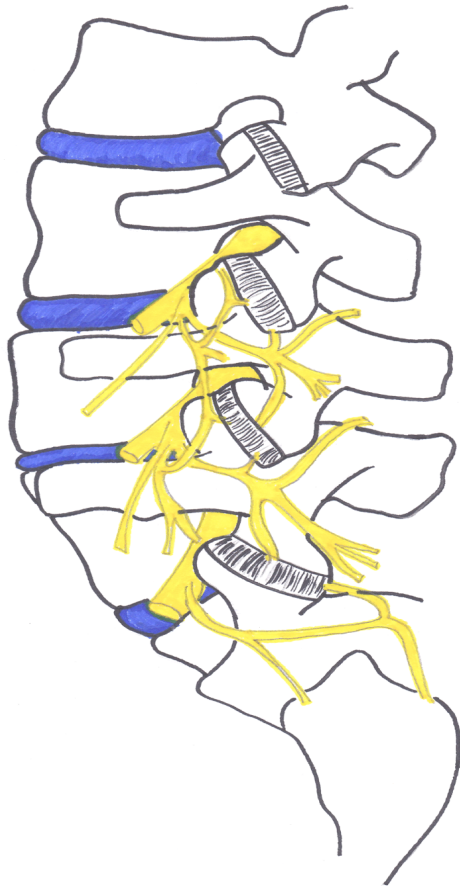


Figura 2. Músculos y ligamentos. Se muestran las inserciones de cada uno de los músculos involucrados en el funcionamiento de la UFL. FTLs: fascia toracolumbar hoja superficial. FTLP: fascia toracolumbar hoja profunda. RL: rafe lateral convergencias de aponeurosis toracolumbar, latínismo del dorso y oblicuos. SI: cápsula de articulación sacroilíaca. Lco: ligamento coccígeo-continuación de filum terminal. ie: músculo interespinoso. m: multifidos. lo longísimo: ic íleo-costal.

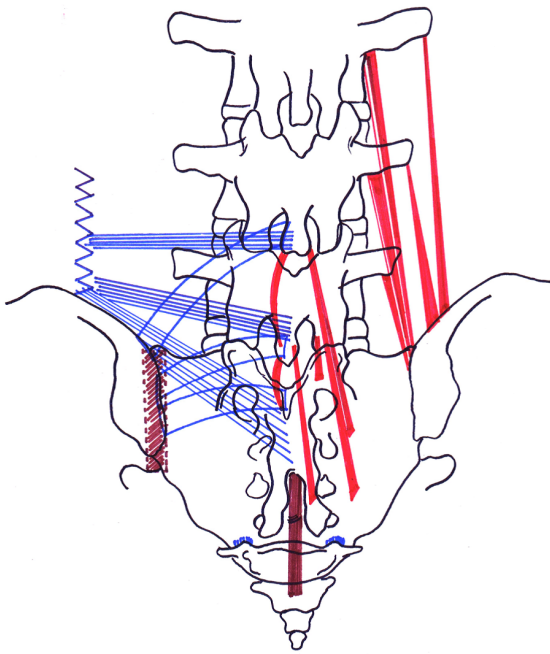
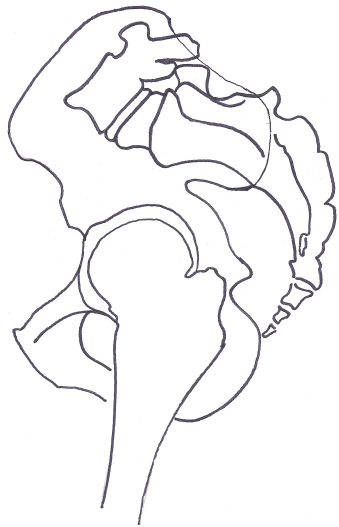
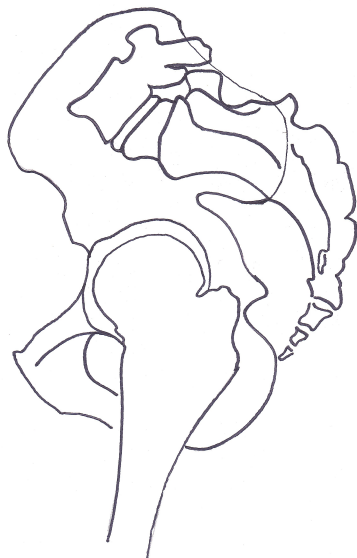
Figura 3. Parámetros biomecánicos. Muestra cada una de las mediciones de la relación espinopélvica. A. Incidencia pélvica. B. Inclinación pélvica. C. Inclinación sacra.

A.



B.




C.

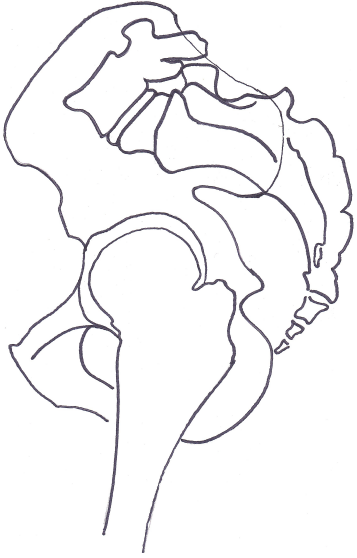

Figura 4. Síndrome de segmento adyacente. A. Muestra ejemplo de una fusión posterior transpedicular L5-S1, y la aparición de un síndrome de segmento adyacente superior a la artrodesis, donde L4 se encuentra en listesis anterior. B. Muestra los cambios facetarios, con hipertrofia, erosión subcondral, diástasis (en el esquema de cada dibujo) y la orientación en posición sagital que favorece la listesis asociado a la rotación secundaria.

A.



B.

